STORZ
KARL STORZ — ENDOSKOPE

MAS
MEDICA ADVANCED SOLUTIONS
Partnership for Life

temco

MEDIROM
Instruments

Chirurgie Endoscopică

2013 - 2014

MEDICAL MARKET

Prevenția Infecțiilor de Spital în chirurgie 14

Chirurgie Endoscopică Transluminală NOTES 16

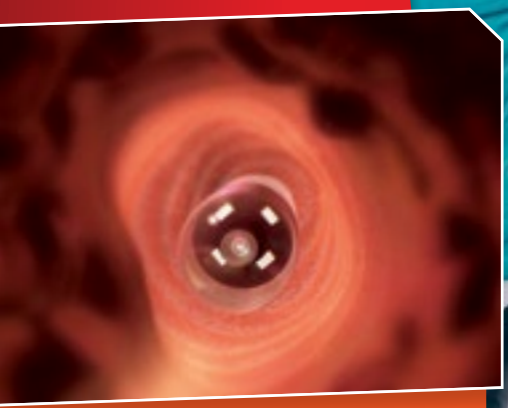

Metoda de investigare prin videocapsula endoscopică 23

Publicație adresată cadrelor medicale

ESTIRA MEDICAL GROUP

SOFMEDICA
TECHS2LIFE.com

VAVIAN
TRADING

TEHNOPLUS®
MEDICAL

OLYMPUS

Your Vision, Our Future

THUNDERBEAT

PRIMUL SISTEM DIN LUME COMPLET INTEGRAT CU TEHNOLOGIE BIPOLARA SI ULTRASONICA

Taiere rapida si sigilare sigura a vaselor de pana la 7mm printr-un singur instrument chirurgical.

temco

TEHNO ELECTRO MEDICAL COMPANY

APARATURĂ MEDICALĂ . REPREZENTANȚĂ ȘI SERVICE

6 Primul radiocauter produs în România

8 Intervenții chirurgicale care tratează obezitatea și bolile metabolice

10 Abordul laparoscopic (TAPP) in hernia inghinala cu BARD 3D MAX™ Light Mesh

12 Rezecția anterioară de rect cu anastomoză mecanică – aspecte actuale

14 Prevenția Infecțiilor de Spital în chirurgie - un factor de care depinde succesul unei intervenții chirurgicale reușite

15 Anestezia Regională în chirurgia abdominală (inclusiv chirurgia laparoscopică)

16 Chirurgie Endoscopică Transluminală prin Orificii Naturale (NOTES)

20 Complicațiile CBP în colecistectomia laparoscopică

23 Metoda de investigare prin videocapsula endoscopică

24 Unități medicale

EDITOR FIN WATCH
Aleea Negru Vodă nr.6, bl. C3, sc. 3, parter, 030775, sector 3, București
Tel: 021.321.61.23
Fax: 021.321.61.30
redactie@finwatch.ro
P.O. Box 4-124, 030775

Congres ARCE 2013
Mesaje de Bun Venit!

Prof. Dr. Traian Pătrașcu - Președinte A.R.C.E.

Dragi colegi și prieteni,
Îmi revine deosebita plăcere de a vă invita să participați la cel de-al VII-lea Congres Național al Asociației Române pentru Chirurgie Endoscopică - A.R.C.E.

Urmând tradiția A.R.C.E., Congresul va aborda subiecte avangardiste din chirurgia laparoscopică, punând accentul pe standardi-zarea procedurilor de chirurgie laparoscopică. Scopul propus este acela de a oferi pacienților noștri operații chirurgicale de eficiență sporită.
Cu acest scop și în cadrul acestui Congres, renumiți conferențiari din România și din străinătate vor fi invitați să ne împărtășească expertiza lor într-o amplă varietate de domenii laparoscopice.
Cu mândrie, sunt onorat să anunț că datorită eforturilor comune, România a câștigat recunoașterea în Europa în chirurgia laparoscopică mai mult decât în alte domenii. Nu întâmplător, Bucureștiul va fi gazda evenimentului Asociației Europene de Chirurgie Laparoscopică - Congresul EAES 2015, eveniment ce reprezintă recunoașterea nivelului înalt atins de chirurgia laparoscopică din România.
Acest lucru reprezintă o mare onoare și mândrie pentru noi și un factor foarte motivant pentru a demonstra încă o dată, cu ocazia Congresului, strânsa legătură cu noile tendințe ale chirurgiei laparoscopice.
În concluzie, vă rog să-mi permiteți încă o dată să lansez invitația de a lua parte la Congresul Național al Asociației Române pentru Chirurgie Endoscopică 2013, având convingerea că fiecare dintre noi va contribui la progresul chirurgiei laparoscopice din România.

Prof. Dr. Traian Pătrașcu
Președinte A.R.C.E.

Prof. Dr. Adrian Maghiar - Președinte Congres

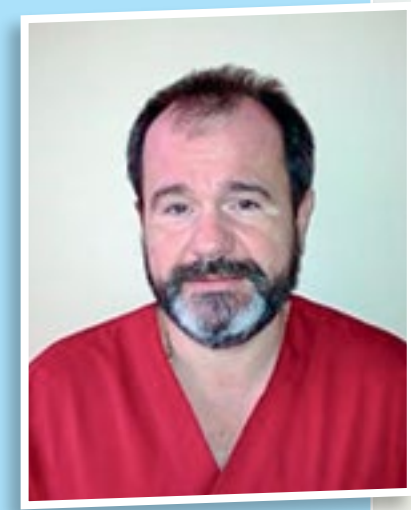

Dragi colegi,
În numele A.R.C.E. și al meu personal, am deosebita plăcere de a vă invita la cel de-al VII-lea Congres Național A.R.C.E., ce se va desfășura în perioada 21 - 23 noiembrie la București, în cadrul World Trade Center.
A.R.C.E. este deschisă pe mai departe tuturor specialităților chirurgicale și medicale care caută să rezolve problemele medicale ale pacienților prin procedee terapeutice minim invazive. Schimbarea tehnicilor chirurgicale deschise în tehnici chirurgicale minim invazive trebuie să fie inițiativa majoră A.R.C.E. în toate ariile medicale. Aceasta include educarea pacienților, politicienilor, asiguratorilor și, desigur, a medicilor.
Colecistectomia laparoscopică a devenit un procedeu ce se practică în majoritatea serviciilor chirurgicale, dar alte tehnici laparoscopice, cum ar fi chirurgia colo-rectală, chirurgia herniilor și chirurgia bariatrică, sunt mai puțin practicate.
Vă invit să participați prin expunerea experienței Dumneavoastră în cadrul Congresului, pentru a promova tehnicile chirurgicale minim invazive în arsenalul terapeutic.
Cei care vor să învețe și să pună întrebări sunt bine veniți, expunerile specialiștilor din țară și din străinătate sperăm să satisfacă nevoile de cunoaștere ale tuturor participanților.
Doar cu susținerea Dumneavoastră A.R.C.E. își poate atinge menirea, adică dezvoltarea aplicațiilor chirurgiei endoscopice în România la nivelul celor mai moderne practici internaționale.

Cu deosebită stimă,

Prof. Dr. Adrian Marius Maghiar
Președinte Congres

Hotelul WORLD TRADE CENTER din Bucureşti va găzdui în perioada 21 - 23 noiembrie 2013 al VII-lea Congres Naţional al Asociaţiei Române pentru Chirurgie Endoscopică şi al V-lea Simpozion Naţional de Chirurgie Bariatrică şi Metabolică.

Comitet de Organizare Congres ARCE 2013

Preşedinte Congres
Adrian Marius Maghiar (Oradea)

Preşedinte A.R.C.E.
Traian Pătraşcu (Bucharest)

Secretari
Cătălin Copăescu (Bucharest)
Victor Tomulescu (Bucharest)

Membri Comitet de Organizare

- Şerban Bubenek (Bucharest)
- Cristian Gheorghe (Bucharest)
- Daniela Godoroja (Bucharest)
- Marcel Oancea (Bucharest)
- Traian Pătraşcu (Bucharest)
- Viorel Scripcariu (Bucharest)
- Nicolae Suciu (Bucharest)
- Valeriu Şurlin (Craiova)
- Călin Tiu (Câmpina)
- Florin Turcu (Bucharest)
- Dan Ulmeanu (Bucharest)

Comitet Ştiinţific Congres ARCE 2013

- Gabriel Aprodu (Iaşi)
- Ion Aşchie (Constanţa)
- Şerban Bancu (Târgu Mureş)
- Mircea Beuran (Bucharest)
- Eugen Boia (Timişoara)
- Doru Bordoş (Timişoara)
- Eugen Brătucu (Bucharest)
- Şerban Bubenek (Bucharest)
- Constantin Ciuce (Cluj-Napoca)
- Silviu Constantinoiu (Bucharest)
- Cătălin Copăescu (Bucharest)
- Constantin Copotoiu (Târgu Mureş)
- Marius Florin Coroş (Târgu Mureş)
- Corneliu Dragomirescu (Bucharest)
- Ciprian Duţă (Timişoara)
- Ion Georgescu (Craiova)
- Ştefan-Octavian Georgescu (Iaşi)
- Cristian Gheorghe (Bucharest)
- Dan Cristian Gheorghe (Bucharest)
- Daniela Godoroja (Bucharest)
- Cornel Iancu (Cluj-Napoca)
- Ion Ionuţ (Bucharest)
- Niculae Iordache (Bucharest)
- Viorel Jinga (Bucharest)
- Fulger Lazăr (Timişoara)
- Adrian Marius Maghiar (Oradea)
- Răducu Nemeş (Craiova)
- Trăila Nicola (Timişoara)
- Alexandru Eugen Nicolau (Bucharest)
- Ştefan Neagu (Bucharest)
- Marcel Oancea (Bucharest)
- Radu Palade (Bucharest)
- Traian Pătraşcu (Bucharest)
- Bogdan Popa (Bucharest)
- Florian Popa (Bucharest)
- Irinel Popescu (Bucharest)
- Cosmin Ion Puia (Cluj-Napoca)
- Dan Sabău (Sibiu)
- Adrian Săftoiu (Craiova)
- Dorel Săndesc (Timişoara)
- Vasile Sârbu (Constanţa)
- Viorel Scripcariu (Iaşi)
- Nicolae Suciu (Bucharest)
- Marcel Tanţău (Cluj-Napoca)
- Eugen Târcoveanu (Iaşi)
- Victor Tomulescu (Bucharest)
- Florin Turcu (Bucharest)
- Dan Tulbure (Bucharest)
- Liviu Vlad (Cluj-Napoca)

Premii Congres
Asociaţia Română pentru Chirurgie Endoscopică şi alte Tehnici Intervenţionale va premia cel mai bun e-Poster din cele incluse în Programul Ştiinţific al Congresului. Premiul va consta în asigurarea taxei de participare la Congresul Asociaţiei Europene de Chirurgie Endoscopică (EAES 2014), ce se va desfăşura la Paris, Franţa, în perioada 25 - 28 iunie 2014.

Tematică

- Actualităţi în chirurgia minim-invazivă
- Chirurgie generală
- Endocrinologie
- Peretele abdominal
- Patologia colo-rectală
- Esofag stomac
- Ficat pancreas
- Chirurgie toracică
- Endoscopie intervenţională
- Anestezie şi Terapie Intensivă
- Radiologie intervenţională
- Chirurgie robotică
- Chirurgie pediatrică
- Gastroenterologie şi hepatologie
- Patologie metabolică, obezitate
- O.R.L.
- Urologie
- Ginecologie
- Ortopedie
- Neurochirurgie

Primul radiocauter produs în România

Una din necesităţile din zilele noastre din cadrul unui spital în secţia de chirurgie este cea a dispozitivelor de electrochirurgie care oferă un avantaj net superior în cadrul intervenţiilor chirugicale faţă de metoda clasică, cea a bisturiului.

Primul dispozitiv de electrochirurgie din România a fost realizat în anii 1982-1983 de Intreprinderea de Electronică și Automatizări (IEIA) Cluj, acesta fiind omologat și lansat pe piață. Dispozitivul s-a numit ELBIS și a apărut în 3 variante. Unele spitale din România încă dispun de acest dispozitiv care e încă posibil să fie utilizat.

După anii '90 piaţa din România a fost invadată de diverse produse din alte ţări. Cercetătorii români nu s-au lăsat descurajaţi în faţa acestui val astfel încât, în anul 1992, firma OMNI - T.E.C. Craiova produce dispozitive de electrochirurgie însă acestea nu au beneficiat de toate normele unor dispozitive medicale și nici certificat CE pentru a putea fi puse pe piață.

Până în anul 2008 domeniul electrochirurgiei a fost în continuă cercetare, când firma Mobil Service pune pe piaţă prima variantă a radiocauterului ALTIUS HF 200W care a îndeplinit și îndeplinește toate normele și cerintele unui dispozitiv medical deţinând astfel certificatul CE. ALTIUS HF 200W este produsul unei îndelungi colaborări dintre medicii ieșeni, ingineri și bioingineri. La baza realizării acestui dispozitiv stă o echipă formată dintr-un inginer, domnul Dan Constantinescu, și un medic, domnul Văcaru Marius, îmbinându-se astfel cunoștințele inginerului cu necesităţile medicului, ceea ce a dus la termenul de bioinginer, atribuţiile acestuia din urmă fiind integrarea cunoștințelor inginerești în cadrul medicinei îmbunătăţindu-se astfel calitatea vieţii.

Acest dispozitiv a fost realizat din dorinţa de a oferi medicilor și instituţiilor medicale din ţară o alternativă care se ridică la standardele din străinătate. Acest dispozitiv a fost continuu îmbunătăţit astfel că prima variantă avea ecran monocolor, soft și componente din vremea respectivă iar pe parcurs s-au introdus ecranul color sensibil la atingere (touchscreen), iar soft-ul a fost în mod constant reînnoit cu introducerea de noi parametri pentru siguranţa medicului și pacientului, greutate și volum scăzute putând fi astfel ușor de manipulat.

ALTIUS HF 200W este singurul radiocauter omologat și avizat CE, produs în România. Ceea ce diferenţiază un electrocauter și un radiocauter este frecvenţa de lucru, cea a unui radiocauter fiind de 7 – 10 ori mai mare.

Această diferenţă este crucială în cadrul intervenţiilor deoarece inciziile realizate cu un radiocauter sunt mult mai curate (efect termic minim) iar regenerarea ţesutului este mult mai rapidă decât în cazul unui electrocauter, realizându-se implicit o vindecare mult mai rapidă a pacientului.

Pentru că pe primul plan se pune întotdeuna siguranţa atât a pacientului cât și a medicului, ALTIUS HF 200W are implementat un sistem de monitorizare a împământării. Acest sistem de monitorizare este brevetat (brevet nr.126244) și detectează dacă priza care este folosită pentru radiocauter are sau nu împământare, atenţionând utilizatorul când împământarea este inexistentă, înlăturându-se astfel riscul acumulării de diverși curenţi care pot produce arsuri serioase sau chiar decesul pacientului în timpul intervenţiei.

Faţă de majoritatea dispozitivelor de electro și radiochirurgie care atunci când sunt utilizate în regim de lucru intensiv, se supraîncălzesc, fiind necesară oprirea lor, cu ALTIUS HF 200W se poate lucra în regim intensiv pentru că acesta dispune de un sistem de răcire eficient.

Sistemul de detecţie a impedanţei ţesutului şi funcţia de autocontrol al dispozitivului are rolul de a nu permite lezarea ţesutului atunci când se aplică o presiune mai mare decât cea necesară asupra piesei de mână.

În cadrul acestui sistem este integrată lipirea biploară (ligasure) a vaselor de sânge cu un diametru cuprins între 1 şi 5 mm. Utilizarea acestui mod de lucru se face cu ajutorul accesoriului de sigilare arterială.

Majoritatea dispozitivelor de acest gen care au o putere de 200W sau mai mare sunt grele şi voluminoase fiind greu de manipulat. Dispozitivul nostru a suferit modificări constante până când s-a ajuns la o greutate de 3.5 kg şi un volum 0.0066m³ fiind astfel foarte uşor de manipulat putându-se lucra cu el în chirurgia ambulatorie.

Acest sistem este personalizabil datorită integrării meniurilor pentru setarea timpilor de emisie şi timpilor de întârziere programabili pentru diverse tipuri de intervenţii.

Cu acest dispozitiv se poate lucra atât în microchirurgie, utilizându-se puteri cuprinse între 3 – 25 W, cât şi în macrochirurgie utilizându-se puteri de la 25 – 200 W. Datorită acestei game largi de putere ALTIUS HF 200W are aplicabilitate în majoritatea specialităţilor cum ar fi:

- Chirurgie plastică şi reparatorie
- Chirurgie estetică
- Neurochirurgie
- Chirurgie generală
- O.R.L.
- Chirurgie cardiovasculară
- Chirurgie pediatrică
- Dermatologie
- Ginecologie
- Chirurgie BMF
- Stomatologie
- Ortopedie

Utilizând Sistemul Radiochirurgical ALTIUS HF 200W beneficiaţi de:

✱ Cel mai înalt grad de siguranţă (sistem de monitorizare a împământării)
✱ Meniu în limba română
✱ Realizare de incizii curate
✱ Regim de lucru intensiv
✱ Lipire bipolară (ligasure) a vaselor de sânge până în 5 mm
✱ Sistem de detecţie a impedanţei ţesutului şi funcţie de autocontrol
✱ Utilizare într-o gamă largă de specialităţi
✱ Personalizare a modurilor de lucru prin setarea timpilor de emisie şi de întârziere
✱ Manevrabilitate uşoară datorită dimensiunilor sale reduse
✱ Eliminarea timpilor morţi în cadrul unei achiziţii
✱ Costuri reduse pentru consumabile

Pentru că se doreşte o continuă îmbunătăţire a performanţelor cât şi a accesabilităţii şi posibilităţii de extindere a personalizării regimurilor şi modurilor de lucru am colaborat şi suntem în continuă colaborare cu medici din diverse specialităţi şi diverse oraşe din România.

Intervenţii chirurgicale care tratează obezitatea şi bolile metabolice

– ce presupun și care sunt efectele?

Kilogramele în plus devin o povară după ce se pierde controlul greutăţii corporale. Atunci intervin dietele, sportul, pastilele, înfometarea în speranţa că surplusul de kilograme va fi diminuat pe termen lung. Când aceste metode nu mai funcţionează, iar obezitatea deja a cauzat alte boli metabolice grave precum diabet zaharat, hipertensiune arterială, steatoză hepatică etc, doar chirurgul mai poate să vindece această boală.

Chirurgia metabolică este un domeniu nou al chirurgiei generale și se adresează pacienţilor cu afecţiuni cardio-metabolice asociate obezităţii: diabet zaharat, hipertensiune arterială, valori ridicate ale colesterolului și alte patologii metabolice. Prezenţa acestor afecţiuni, corelate cu creşterea ponderală, afectează calitatea vieţii și scade considerabil speranţa de viaţă a pacientului metabolic. Chirurgia metabolică are ca scop atât pierderea în greutate (pacientul pierde între 50-100% din excesul ponderal), cât și remisia comorbidităţilor precum diabetul zaharat de tip 2. Astfel, ea este cea mai eficientă metodă de tratare a obezităţii, în mod semnificativ și permanent.

Doctorul Cătălin Copăescu ne menţionează că se poate pierde între 50 - 90% din excesul ponderal și remite diabetul zaharat de tip 2 prin intermediul celor cinci tipuri de intervenţii chirurgicale specifice **chirurgiei metabolice**: gastric banding, bypass gastric, gastric sleeve, plicatura gastrică și diversia biliopancreatică.

Gastric banding – este tipul de intervenţie chirurgicală care presupune montarea unui inel gastric reglabil pentru a divide stomacul în două porţiuni. „Prima porţiune din stomac este mai mică și vine în continuarea esofagului, iar restul stomacului va comunica cu prima porţiune printr-un canal permis de inel. Acesta are un tub de conexiune, iar la capătul lui este un dispozitiv care se fixează pe muşchi și prin care medicul poate insera lichid în inel. Cu cât este mai strangulat stomacul, cu atât va fi mai limitată trecerea alimentelor", explică dr. Cătălin Copăescu.

Acest tip de operaţie este cel mai simplu, intervenţia durând aproximativ 40 min, iar pacientul îşi va reveni într-un timp scurt, va pierde kilogramele în plus dacă este motivat și conştient că inelul poate fi păcălit de alimentele lichide, dar bogate în calorii precum îngheţata, ciocolata, sucurile. Astfel, pacientul trebuie să aibă grijă în alegerea alimentelor pe care le consumă. Sunt recomandate alimentele slab calorice și uscate, în porţii mici, 4-5 mese/zi.

Gastric bypass – tipul de operaţie care presupune scurtcircuitarea stomacului, îl împarte în două compartimente: unul aflat în continuarea esofagului și un altul complet separat. Alimentele vor ocupa prima porţiune, fără a trece deloc în cealaltă parte a stomacului. Pentru a asigura tranzitul digestiv, la acest stomac format se conectează o parte din intestin. Ea va prelua alimentele pe care le înghiţim. Persoana care a recurs la bypass gastric mănâncă puţin, dar neselectiv, pentru că zaharurile și grăsimile nu trec prin suprafaţa de intestin care face posibilă absorbţia lor. Senzaţia de saţietate apare foarte repede, deoarece alimentele vin în contact cu mucoasa intestinală și de acolo pleacă nişte semnale către creier, care determină apariţia senzaţiei de saturatie.

Prin intermediul acestui tip de intervenţie, se poate pierde până la 80% din excesul ponderal.

Gastric sleeve este cea de-a treia intervenţie chirurgicală pentru obezitate și constă în secţionarea stomacului de-a lungul său, scoţând din organism porţiunea sa laterală, adică 80% din capacitatea rezervorului gastric unde se află și centrii foamei. „În circuitul digestiv rămâne doar un tub gastric foarte subţire și lung, cu diametrul de 1 cm, care seamănă cu un burlan, foarte zgârcit cu alimentele pe care le permite. Senzaţia de foame se reduce, și până la 70% din excesul ponderal poate fi pierdut", concluzionează specialistul.

Plicatura gastrică pe cale laparoscopică este considerată cea mai modernă operaţie din chirurgia obezităţii. Este un procedeu restrictiv de chirurgie bariatrică unde se micşorează stomacul chirurgical, fără implanturi sau agrafe metalice. Metoda constă în efectuarea unor pliuri în peretele gastric, urmate de sutura pliurilor cu fire chirurgicale neresorbabile.

În urma intervenţiei chirurgicale, pacientul pierde între 40-70% din excesul ponderal în primul an.

Diversia biliopancreatică este mai drastică și presupune ocolirea unei suprafeţe foarte mari de intestin de către alimente, printr-o reconectare, și nu prin tăierea intestinului. Se lasă doar ultimii 50-100 de centimetri din intestinul subţire din cei 7-10 metri, cât are acesta, ocolindu-l, dar fără a-l tăia. Dr. Copăescu spune că „pacientul care a recurs la diversie bileopancreatică slăbeşte spectaculos, până la 90% din surplusul de greutate. Însă el trebuie să meargă la toaletă de mai multe ori pe zi, aceasta și pentru că alimentele sunt trimise practic direct în colon și nu apucă să se absoarbă. Aportul alimentar nu este restricţionat".

Efectele acestor intervenţii chirurgicale sunt spectaculoase, pacienţii urmând să piardă în greutate într-un mod echilibrat și să li se amelioreze considerabil afecţiunile metabolice. Pierderea kilogramelor în plus se face și prin munca susţinută a pacientului. În urma intervenţiilor, organismul trebuie să îşi găsească un echilibru alimentar, iar pacienţii vor resimţi o îmbunătăţire a respiraţiei, inima, ficatul, vasele de sânge se eliberează de invazia grăsimii, tensiunea arterială se reglează, iar calitatea vieţii creşte.

Peste 4.500 de pacienţi cu obezitate și boli metabolice au fost operaţi de echipa medicală a spitalului Ponderas, coordonată de dr. Cătălin Copăescu, pacienţii reuşind să îşi recapete sănătatea, încrederea de sine, entuziasmul și activităţile sociale la care renunţaseră cândva.

Prof. Dr. Cătălin Copăescu

KARL STORZ OR1 FUSION™
Fully Digital IP based system

STORZ
KARL STORZ — ENDOSKOPE

THE DIAMOND STANDARD

OR1 41 10/2012/A-RO

KARL STORZ GmbH & Co. KG, Mittelstraße 8, 78532 Tuttlingen/Germany, Phone: +49 (0)7461 708-0, Fax: +49 (0)7461 708-105, E-Mail: info@karlstorz.de
KARL STORZ Endoscopia ROMANIA srl, Str. Prof. Dr. Anton Colorian, nr. 74, Sector 4, Bucuresti, Tel: +40 (0)31-425.08.00, Fax: +40 (0)31-425.08.01, E-Mail: office@karlstorz.ro
www.karlstorz.com

BARD
DAVOL INC.

TECHNOLOGY
TECHNIQUE
TRAINING
TRUST

Dr. Gabriel Matei
Medic Specialist Chirurgie Generala
Life Memorial Hospital Bucuresti

Abordul laparoscopic (TAPP) in hernia inghinala cu BARD 3D MAX™ Light Mesh

Obiective: Pentru abordul laparoscopic al herniei inghinale exista o multitudine de tipuri de proteze. Scopul acestui studiu este de a compara rezultatele postoperatorii in ceea ce priveste siguranta, fezabilitatea și rezultatele postoperatorii folosind o nouă generație de plasă - 3D MAX™ Light Mesh - polipropilena ultrausoara, macroporoasa cu forma 3D ce respecta anatomia inghinala.

Metode: din septembrie 2012 pana in martie 2013, 67 de pacienti (M53: F31, vârsta medie de 49 ani) au suferit interventie laparoscopica de hernie inghinala -TAPP folosind plasă 3D MAX fixata cu Sorbafix (35) și glue-Ifabond și Glubran (32). A fost observata hernie inghinală oblică externa la 37 de pacienti, directa-18, femurala-2, recidivata-9, bilateral-14.

Rezultate: Timpul operator 37 - 124 min, spitalizarea 24 h. Un caz de durere cronica a fost observat, un caz de hematom și 3 de serom (hernie directe cu defect mare). Nici o recidiva la 6 luni -1 ani follow-up.

Concluzii: Cura laparoscopica hernie inghinala (TAPP) cu 3D MAX™ Mesh Light este un procedura sigura, fezabilă și reproductibila. Nu au existat diferențe statistice între Sorbafix și glue în ceea ce priveste durerea post operatorie, recidiva, complicatii. Implantul 3D asigura o procedură mai simplă, mai rapidă și mai ușora, are forma speciala pentru anatomia inghinala iar designul unic reduce nevoia de fixare.

Laparoscopic inguinal hernia repair (TAPP) with BARD 3D MAX™ Light Mesh

Aims: laparoscopic treatment of inguinal hernia could be performed using different types of prosthesis.The aim of thist study is to compare the safety, feasibility and patient outcome of inguinal hernia repair(TAPP) using a new generation mesh - 3D MAX™ Light Mesh - lightweight macropourous polypropylene mesh with 3D design respecting inguinal anatomy.

Methods: since september 2012 to march 2013, 67 patients (M53:F31, age 49 years) underwent laparoscopic inguinal hernia -TAPP using 3DMAX™ Light Mesh fixed by Sorbafix (35) and glue-Ifabond and Glubran (32).Oblique inguinal hernia were observed in 37 patients, direct-18, femoral-2, reccurence-9,14 billateral.

Results: operating time 37-124 min, hospital stay 24 h. One case of chronic pain was noted, I hematoma and 3 seroma (large direct hernia). No reccurence with 6 months -1 year follow-up.

Conclusions: Laparoscopic inguinal hernia repair (TAPP) with 3D MAX™ Light Mesh is a safe, feasible and reproducible procedure.There were no statistical differences between Sorbafix and glues in pain, reccurence, other complications. The 3D implant ensured a simpler, faster and easier procedure and the unique design reduces the need for fixation.

BARD 3D Max Light Mesh

BARD

DAVOL INC.

TECHNOLOGY
TECHNIQUE
TRAINING
TRUST

The Society of Laparoendoscopic Surgeons
Innovation of the Year

BARD

Lider de piață în SUA în domeniul protezelor textile și al dispozitivelor de fixare folosite în chirurgia defectelor de perete abdominal pe cale laparoscopică sau deschisă.

Gama noastră de produse include proteze compozite de ultimă generație.

Sepra® Technology

SorbaFlex™ Memory Technology

SORBAFIX

Dispozitiv de fixare a protezelor textile în chirurgia laparoscopică a defectelor parietale abdominale

Cu tack-uri resorbabile

GAMA DE IMPLANTURI ȘI DISPOZITIVE DE FIXARE

Hernia inghinală

3DMax Light™

PerfixPlug Light™

Hernia ventrală

Ventrio ST™

Ventralight ST™

Hernia ombilicală

Ventralex ST™

Dispozitive de fixare

Sorbafix™ (resorbabil)

Permafix™ (permanent)

MAS
MEDICA ADVANCED SOLUTIONS
Partnership for Life
Distribuitor Exclusiv în România

Strada Ing. Giulini nr. 5, ap. 1, sector 6, București
Tel/Fax: +40 722 370 165; +40 311 054 287; info@m-as.ro

FRANKENMAN
International Limited

INFORMED DESIGN.
SCRUPULOUSLY APPLIED.
METICULOUSLY PRODUCED.

Dr.Valentin Calu
Medic primar chirurgie generala
Sef de lucrari U.M.F. "Carol Davila"
Clinica de Chirurgie "Elias", Spitalul Universitar de Urgenta "Elias" Bucuresti

REZECTIA ANTERIOARA DE RECT CU ANASTOMOZA MECANICA – ASPECTE ACTUALE

Motivatie
- cresterea incidentei cancerului de rect
- cresterea supravietuirii
- cresterea calitatii vietii pacientilor operati.

Progrese in chirurgia oncologica a rectului
- ameliorarea tehnicii de rezectie - ligatura inalta a vaselor mezenterice inferioare, excizia totala a mezorectului (TME), menajarea plexurilor nervoase
- efectuarea anastomozei colorectale mecanice (Knight) = sectionarea rectului distal de tumora + anastomoza.

Sectionarea rectului distal de tumora
- necesita buna cunoastere a dispozitivelor
- Stapler liniar LS 60 G (rezectie inalta) sau LS 45 G (rezectie joasa) – nu taie
- Transcut – stapleaza si taie, 40 mm, design asemanator LS, spatii inguste
- rect larg (5-6 cm) – continuarea disectiei mai jos (rect mai ingust) sau utilizare staplere endoscopice 30 mm
- misfire = dimensiune inadecvata a staplerului, tractiune exagerata cu tensiune (Prof. R.J. Heald)

Anastomoza colorectala mecanica
- stapler circular curb introdus transanal – CS 28 sau CS 32
- CS COMPACT STRAIGHT 28, 32 – creat pentru tehnica APPEAR (Anterior Perineal PlanE for Anterior Resection – Prof. Norman Williams) – util si in rezectia joasa Knight, ergonomic
- verificarea integritatii liniilor de staplare – bubble test, injectare betadina, albastru de metil, control digital
- ileostoma de protectie.

Concluzii
- scurtarea timpului operator
- anastomozele mecanice – sigure si fezabile.

LOW ANTERIOR RESECTION OF THE RECTUM - UPDATES

Motivation
- increasing incidence of rectal cancer
- higher overall survival
- better quality of life for the patients after rectal surgery

Progress in oncologic surgery of rectum
- improvements in the resection technique – high ligation of the inferior mesenteric vessels, total mesorectal excision (TME), nerve sparring
- stapled colorectal anastomosis = division of the rectum bellow the tumor + anastomosis (Knight)

Division of the rectum bellow the tumor
- good knowledge of the devices is required
- Liniar stapler - LS 60 G (high resection) or LS 45 G (low resection) – it does not cut
- Transcut – it staples and cuts, 40 mm, similar design to LS, narrow spaces
- large rectum (5-6 cm) – continue the dissection lower (narrower rectum) or use endoscopic stapling devices (30 mm)
- misfire = the attempt to accommodate a large rectum in a small stapling device, exaggerated traction with resulting tension (Prof. R.J. Heald)

Stapled colorectal anastomosis
- curved circular stapler introduced transanaly – CS 28 or CS 32
- CS COMPACT STRAIGHT 28, 32 – designed for APPEAR technique (Anterior Perineal PlanE for Anterior Resection – Prof. Norman Williams) – useful in low anterior resection - Knight, ergonomic
- checking of the stapled line integrity – bubble test, povidone iodine or methylene blue injection, finger
- protective ileostomy

Conclusions
- shorter operating time
- stapled anastomosis – safe and feasible

Experimentați viitorul în chirurgie cu ViKY®

Sistem robotic unic pentru laparoscopie.

În procedurile laparoscopice, fiecare mişcare trebuie să fie precisă. Vizibilitatea optimă a plăgii chirurgicale şi poziţionarea cu precizie a instrumentelor folosite pentru disecţia ţesutului în timpul intervenţiei chirurgicale este esenţială în timpul intervenţiei. Prin urmare, poziţionarea şi deplasarea endoscoapelor sau a altor instrumente sunt de importanţă critică.

Viky®, un membru al echipei dvs. - Sistem de asistenţă activă compact şi uşor de manevrat pentru laparoscopie, distribuit de compania TRUMPF Medical Systems, reprezentant în România compania TEHNOPLUS MEDICAL SRL.

ViKY® - un ajutor preţios în sala de operaţie.

Sistemul ViKY® îi asistă pe chirurgi în:

- procedurile laparoscopice, prin susţinerea şi poziţionarea endoscopului
- procedurile ginecologice, prin susţinerea şi mişcarea manipulatorului uterin

Eficienţă sporită cu ViKY®:

- Mişcarea precisă şi atentă a instrumentelor în trei axe, folosind o tehnică familiară chirurgului şi fiind concepută pentru interacţiune sigură
- Operare simplă, intuitivă cu ajutorul vocii sau a pedalei de control
- Poziţionarea stabilă a endoscopului pentru o imagine stabilă
- Design compact care permite accesibilitate maximă
- Componentele uşoare permit o manevrare cu uşurinţă a acestora în toate fazele intervenţiei chirurgicale
- Sistemul se asamblează / dezasamblează rapid şi cu uşurinţă - fiind gata de utilizare în doar câteva minute
- Compatibil cu toate endoscoapele şi manipulatoarele uterine standard
- Sistem eficient şi rentabil datorită reprocesării complete a componentelor sterilizabile cu aburi

Testaţi şi dumneavoastră sistemul ViKY®!

Înregistraţi-vă pentru a-l testa pe: info.viky@trumpf.com.
Pentru mai multe informaţii şi pentru vizualizarea unui filmuleţ cu produsul a se consulta:
www.trumpf-med.com/viky_en

Beneficiile sistemului ViKY® pentru chirurgi:

- **Controlul imaginii în orice moment:** Dumneavoastră controlaţi endoscopul exact aşa cum doriţi. Poziţiile intraoperatorii pot fi salvate şi pot fi rechemate uşor pentru vizualizarea locului.
- **O imagine stabilă, în orice moment:** indiferent de durata procedurii, ViKY® asigură o imagine stabilă.
- **O poziţionare optimă a uterului:** ViKY® vă oferă condiţii optime pentru manipularea uterină.
- **Integrare simplă în fluxul dvs. de lucru:** Unitatea robot ViKY® având o greutate redusă poate fi ataşată pe masa de operaţie şi este gata de utilizare după efectuarea câtorva etape simple. Designul compact asigură integrarea perfectă în sala de operaţie. Dacă este necesar, sistemul de asistenţă poate fi scos din sala de operaţie foarte rapid.
- **Capacitatea de a acţiona singur în procedurile de chirurgie minim invazivă:** ViKY® funcţionează în condiţii de siguranţă în orice moment şi permite finalizarea intervenţiei de laparoscopie cu un număr minim de personal chirurgical. Acest lucru poate fi benefic pentru situaţiile de urgenţă.
- **Mişcări precise / poziţionare exactă – economiseşte timp:** contactul redus între lentilele endoscopului şi ţesutul intern va reduce curăţarea şi repoziţionarea nedorită a endoscopului.
- **Design ergonomic şi eficienţă în blocul operator:** ViKY® elimină sarcina greoaie de a ţine instrumentele, eliberând astfel asistentul, pentru a-i putea fi de util chirurgului principal.
- **O nouă modalitate de instruire:** Viky® le permite medicilor rezidenţi să înveţe procedurile laparoscopice, în cadrul instruirii lor medicale

TEHNOPLUS® MEDICAL
TEHNOPLUS MEDICAL S.R.L.
www.tehnoplus.ro
tehnoplus@tehnoplus.ro
tel: +4021 348 5272 • fax: +40372 872 626

Prevenția Infecțiilor de Spital în chirurgie

- un factor de care depinde succesul unei intervenții chirurgicale reușite

Tehnica asepsiei inițiate de Ignanz Semmelweis în scăderea febrei puerperale în anii 1800 în obstetrică, continuată de chirurgul Joseph Lister care a utilizat fenolul în dezinfecția instrumentelor chirurgicale, arată rolul important al chirurgilor în inițiativa împotriva infecțiilor intraspitalicești.

Factorul „infecţii de spital" reprezintă în mintea omului un stres mare, având în vedere aspectul în care se prezintă celor din afară spitalele româneşti, fapt ce te duce uşor cu gândul la ce se întâmplă în sălile de operaţii.

Am întâlnit oameni operaţi cu success, care din nefericire după intervenţia chirurgicală au dezvoltat infecţii asociate îngrijirilor de sănătate, infecţii care au făcut necesare săptămâni de tratament cu antibiotice şi care au întârziat evoluţia favorabilă a cazului.

Cu toate acestea în multe spitale fondurile, grija personalului şi chiar a conducerii spitalului sunt pe ultima listă de priorităţi, devenind importante în momentul apariţiei unui fenomen dramatic sau extrem de vizibil mediatizat.

Cauzele sunt multiple:

- spălarea deficitară a mâinilor;
- curăţarea superficială a mijloacelor de lucru (instrumente, dispozitive);
- dezinfecţie cu substanţe diluate, ineficiente;
- nerespectarea timpilor de lucru datorită presiunii activităţii;
- remanenţa de resturi organice pe instrumente, generatoare de biofilm, care găzduieşte germeni;
- germeni multidrug rezistenţi, extrem de agresivi;
- utilizarea de antibiotice pre şi post operator fără justificare doar din argumentul „pazei bune";
- contaminarea în spital în postoperator în timpul manevrelor –pansament, tratamente prin mâini murdare;
- aparţinători care vin în contact cu persoanele internate şi care transportă germeni;

Asta face ca infecţiile intraspitalicești să scadă încrederea atât în eficacitatea actului chirurgical dar şi a serviciilor medicale româneşti.

Infecţiile cu virusurile hepatitice C, B, cu stafilococul auriu MRSA, cu Clostridium Difficile, infecţiile cu E. Coli, Klebsiella MDR, Pseudomonas cu localizări multiple (infecţii de plagă, infecţii urinare, infecţii pulmonare, infecţii digestive, septicemii, pneumonii) atrag morbiditate şi mortalitate din ce în ce mai mare în sectoarele medicale. Singura soluţie în scăderea lor este PREOCUPAREA, CUNOAŞTEREA ŞI UTILIZAREA inovaţiilor în acest domeniu.

Voi enumera câteva din soluțiile noi utilizate în spitalele din Europa în vederea controlului infecţiilor de spital:

1. Realizarea unei curăţenii de calitate evaluată cu tehnologii noi în timp real (metoda detecţiei ATP a gradului de contaminare). Se poate obiectiva gradul de contaminare a fiecărei suprafeţe, instrument, mâinilor, în 15 secunde. Persoanele, suprafeţele, instrumentele necorespunzătoare din punct de vedere al standardului pot fi curăţate imediat.

Spitalele din Anglia au redus cu 60% infecţiile cu MRSA şi Clostridium Difficcile de la 2.36 cazuri/1000 paturi, la 1.5/1000 cazuri, utilizând programe clare de urmărire a gradului de curăţenie şi intervenind imediat.

2. Verificarea aparatelor şi a performanţei (exemplu teste Bovie Dick pentru verificarea parametrilor autoclavelor, teste EMUGRAPH care verifică pătrunderea aburului la nivelul instrumentelor).

3. Teste de identificare a resturilor proteice pe instrumente.

4. Soluţii de dezinfecţie cu putere mare de distrugere a germenilor în timp scurt, începând cu protecţia personalului şi a dispozitivelor medicale.

5. Dispozitive automate de curăţenie a mâinilor la îndemâna personalului, plasate întocmai pentru a crea reflexul de spălare prin poziţia la nivelul patului, culori vii şi bineînţeles substanţe suficiente. Sistemele moderne wireless pot analiza momentul, durata, numărul de decontaminări, realizând analize ale obiceiurilor personalului şi consumului de substanţe.

6. Sistemele de decontaminare complete pentru încăperi, utilizând impregnarea cu substanţe care distrug germenii în vopsea, filtre, măşti, realizează scăderi ale încărcăturii generale în săli de operaţie şi saloane.

7. Sisteme ce utilizează bombardament cu electroni ce distrug germenii din incintele spitalicești.

8. Sisteme de învăţare a spălatului eficace pe mâini

În speranţa creşterii preocupării medicilor, a personalului, dar şi a managementului Spitalelor şi a decidenţilor din Sănătate pentru curăţenie şi dezinfecţie (celor care achiziţionează tehnologii de ultimă oră, uitând că uneori în spitalele din România baza activităţii e deficitară) în vederea salvării vieţilor şi a timpului oamenilor atacaţi de germeni multirezistenţi în spitale, scriem acest articol.

Dr. Andi Radu Agrosoaie

Anestezia Regională în chirurgia abdominală (inclusiv chirurgia laparoscopică)

Blocurile abdominale, în special blocurile TAP (transverse abdominis plane blocks) reprezintă o preocupare în creștere, fiind utilizate pentru managementul durerilor în postoperator, în chirurgia abdominală, constituind o soluție aplicabilă în chirurgie, deoarece oferă un risc scăzut de efecte adverse, fiind o alternativă la anestezia epidurală.

Utilizarea echografiei în urmărirea efectuării acestei manevre a îmbunătățit acuratețea realizării blocurilor abdominale.

Canulele vizibile echografic cu sistem tip „cornerstone" care maximizează gradul de reflexie, permit vizibilitatea canulei în orice poziționare.

Sistemul presupune: canulă echovizibilă, cateter perforat pentru administrarea anestezicului, adaptor, filtru, sistem de fixare.

Dr. Andi Radu Agrosoaie

Estima Medical Group

Solutii de Preventie a Infectiilor Intraspitalicesti
- dezinfectanti, teste de sterilizare, containere de sterilizare
- sistem de monitorizare a curateniei,
- sisteme de scadere a incarcaturii microbiene
- autoclave

Dotarea completa a Blocului Operator
- instrumentar chirurgical pentru toate specializarile
- unitati electrochirurgie si accesorii
- mese chirurgicale
- aspiratoare chirurgicale
- suturi

Dezvoltarea tehnicilor de Anestezie si Analgezie Locoregionala

Sisteme inovative de Monitorizare Cardiaca

E-mail: office@estimamedical.ro
Bucuresti
Tel: 0372-717.294
Fax: 0378-109.023
Iasi
Tel/Fax: 0232-242888

www.estimamedical.ro

Bovie MGE SteriTec PAJUNK DMS FEHLING INSTRUMENTS schaerer CELOX nuubo hygiena catgut

Chirurgie Endoscopică Transluminală prin Orificii Naturale (NOTES)

Numeroase studii au descris proceduri chirurgicale de un grad de dificultate variat având ca și căi de acces esofagul, stomacul, colonul, vaginul dar și vezica biliară, vezica urinară sau chiar rinichiul. Pe măsură ce chirurgii și gastroenterologii capătă experiență, devine din ce în ce mai evident că NOTES este fezabilă și că astăzi apar tot mai multe proceduri efectuate la oameni, proceduri inițiate în India, de către Rao, odată cu prima apendicectomie transgastrică descrisă la om.

În cadrul eforturilor de a promova NOTES într-o manieră controlată și etică, Societatea Americană a Chirurgilor Endoscopiști și Gastrointestinali și Societatea Americană de Endoscopie Gastrointestinală și-au unit forțele pentru a forma NOSCAR, ceea ce reprezintă Consorțiul de Cercetare și Evaluare în Chirurgia prin Orificii Naturale și au publicat o „carte albă" ce stabilește potențialele bariere ale practicii clinice a NOTES.

Terminologie

În acest moment, NOTES ar trebui să reprezinte doar intervențiile diagnostice sau terapeutice efectuate prin orificii existente ale corpului uman (gură, anus, uretră, vagin); astfel, este de la sine înțeles că abordările transabdominale cum sunt sistemele cu poartă unică sunt doar variante ale abordului laparoscopic, nu un subcapitol al NOTES. Mai mult, procedurile hibride cu abordări multiple, incluzând proceduri endoluminale și transabdominale continuă să dea naștere la confuzii. Tehnologia endoluminală, chiar în contextul unei deschideri prin întreg peretele unui viscer, poate fi descrisă în mai multe moduri, care pot fi sau nu pot fi etichetate ca NOTES.

Calea de abord

Peritoneoscopia s-a efectuat prin mai multe căi – transgastric, transcolonic, transvezical și transvaginal – atât la animale cât și la oameni; recent au fost descrise toracoscopia și mediastinoscopia prin abord transesofagian. Alegerea căii de abord ar trebui să fie ghidată de următoarele elemente: experiența chirurgului de a lucra cu un endoscop flexibil prin organul de acces ales, distanța dintre organul țintă față de organul de acces, ușurința cu care se poate închide breșa, diametrul și lungimea instrumentelor necesare, posibilitățile de a preîntâmpina infecțiile, probabilitatea de a leza organele din vecinătate.

Riscul de a leza organele din vecinătate poate fi minimalizat folosind o serie de artificii: poziționări extreme, insuflare preliminară cu un ac Veress, tehnici ghidate imagistic (ecoendoscopie, tehnologia prin imagini înregistrate).

Abordul transgastric

Calea de abord peroral, transgastrică a fost folosită la animale pentru a efectua biopsii hepatice, colecistectomii și anastomoze colecisto-gastrice, pancreatectomii distale, splenectomii, gastro-jejunostomii, cura herniilor ventrale, anastomoze enterice, ooforectomii și ligaturi tubare. Cu meticulozitate și atenție, tehnica de abord transgastric are riscuri minore de a leza organele din jur, cele mai frecvente fiind leziunile hepatice sau ale peretelui abdominal. Marele dezavantaj al acestui abord este reprezentat de accesul spre abdomenul superior, deoarece retroflexia necesară ajungerii în această zonă conduce la obținerea unei imagini răsturnate și la o manevrare mai dificilă, dacă nu chiar uneori imposibilă; acest dezavantaj poate fi surmontat, cel puțin în parte, prin utilizarea unor dispozitive inovatoare, care permit o stabilitate mai mare (dispozitivul ShapeLock – permite blocarea într-o anumită poziție), o articulare îmbunătățită sau o rază mai mare de acțiune (R-scope). Mai mult, dimensiunile instrumentelor sunt limitate de diametrul mic al zonei cricofaringiene.

În cadrul tehnicii accesului peritoneal transgastric se descrie abordul prin peretele

REPREZENTANT EXCLUSIV ŞI DISTRIBUITOR UNIC ÎN ROMÂNIA PENTRU:

PENTAX®
- fibroendoscoape
- videoendoscoape
- ecoendoscoape

RICHARD WOLF
- endoscoape rigide, flexibile şi instrumentar pentru chirurgie generală, laparoscopică urologie, ginecologie, chirurgie toracică, ORL, ortopedie și chirurgie spinală, sisteme litotripsie

COOK®
- accesorii și consumabile pentru endoscopie, obstetrică și ginecologie fertilizare in vitro, meșe chirurgicale bio implantabile

ROCAMED
- consumabile pentru urologie: fire ghid, stenturi ureterale, catetere ureterale, sonde extractoare calculi, seturi nefrostomie, baloane de dilatare, teci de acces ureteral

mediwatch plc
- aparatură pentru investigaţii urodinamice imagistică urologică, tester PSA şi tratament disfuncţii erectile

SANDHILL SCIENTIFIC
- aparatură pentru pH-metrie, impedanţă şi manometrie digestivă

varolab
- incubatoare şi echipamente pentru fertilizare in vitro

Söring Made in Germany
- unităţi electrochirurgie, argon, plasmă, ultrasunete

A.M.I. Agency for Medical Innovations
- aparate HAL - Doppler pentru tratamentul hemoroizilor inele gastrice pentru obezitate morbidă consumabile pentru laparoscopie

IVFtech
- echipamente pentru laborator de fertilizare in vitro

VAVIAN TRADING

Str. Nisipari nr. 27, sector 1, Bucureşti
Tel./Fax: 021-317.91.88, 021-317.91.89
E-mail: office@vavian.ro

gastric anterior, identificat prin palpare externă sau prin transiluminare (o tehnică asemănătoare celei prin care se identifică locul de aplicare a gastrostomei endoscopice percutane). Se folosește un ac tăietor ("needle-knife") pentru a realiza gastrotomia și un balon de dilatație introdus pe un fir ghid este folosit pentru dilatarea zonei incizate. Ulterior, balonul și endoscopul sunt împinse împreună prin peretele gastric spre cavitatea peritoneală. Se poate utiliza și o tehnică alternativă, folosind un sfincterotom introdus pe un fir ghid pentru incizarea peretelui gastric pe o distanță de câțiva centimetri. Tehnica cu balonul de dilatare s-a dovedit superioară cel puțin datorită faptului că dilatarea este mai puțin traumatică decât incizia făcută cu sfincterotomul, iar fibrele musculare din jurul dilatării se strâng după extragerea endoscopului, ceea ce permite o închidere mai facilă. O altă tehnică de acces în cavitatea peritoneală include o puncție percutantă asemănătoare tehnicii PEG și cu ajutorul unui fir ghid se practică gastrotomia. Tehnicile de acces transluminal prin auto-aproximare și tehnica cu realizarea unui fald de mucoasă și acces endoscopic submucosal implică crearea oarbă a unui tunel submucosal de 6-12 cm, urmat de incizia fibrelor musculare și abia apoi are loc ieșirea cu endoscopul; se pare că acest abord are o serie de dezavantaje printre care riscul de lezare a organelor vecine (intestin subțire), embolii gazoase, deces.

Abordul genitourinar

Principalul avantaj al accesului peritoneal inferior prin intermediul tractului genitourinar este faptul că permite chirurgilor o cale directă spre majoritatea structurilor abdominale. Închiderea peretelui vaginal sau vezical este mult mai ușor de efectuat pentru că poate fi abordat cu instrumente clasice de realizare a cusăturilor; de asemenea, încărcarea bacteriană este mai scăzută, deci risc mai mic de apariție a complicațiilor infecțioase (fistule, desfaceri ale suturilor). Accesul transvaginal poate fi efectuat prin incizarea peretelui vaginal anterior cu ajutorul unui ac tăietor și apoi utilizarea unui balon de dilatație pentru lărgirea căii de acces, sau a unui trocar rigid standard introduse prin peretele posterior al vaginului. Chiar dacă această cale pare sigură, există risc de injurie a organelor din vecinătate (de exemplu s-a descris lezarea rectului în cursul unei colecistectomii transvaginale).

Accesul transvezical se face sub control cistoscopic. Deschiderea vezicii se realizează pe peretele anterior, utilizând un cateter uretral, care ulterior este schimbat cu un overtub de 5 mm, prin intermediul unui fir ghid. Prin această metodă a fost descrisă efectuarea unei peritoneascopii și a unei biopsii hepatice. Spre deosebire de vagin care se poate acomoda cu overtuburi mari și multiple instrumente, dimensiunile reduse ale uretrei reprezintă un impediment demn de luat în seamă, ceea ce face din această metodă o indicație mai favorabilă pentru tehnici hibride (NOTES și abord laparoscopic); printr-un overtub uretral, se pot introduce instrumente rigide (de exemplu aplicatoare de clipuri sau sonde de ecografie), utile pentru tehnici hibride de colecistectomii sau nefrectomii transgastrice-transvezicale.

Abordul transcolonic

Un exemplu de abord transcolonic presupune o colostomă subcentrimetrică, efectuată 15-20 cm proximal de orificiul anal, prin care se introduce inițial un cateter și apoi endoscopul; autorii care au folosit prima dată această tehnică au tentat colecistectomie transcolonică, realizând prin acest tip de abord un "guler strâns" în jurul endoscopului. În general abordul transcolonic a fost folosit în multe situații pentru abordări cu multiple locații: abord dual transcolonic și transvaginal pentru a se tenta pancreatectomie distală, în care pentru închiderea colostomei s-a folosit dispozitivul T-tags; abord dual transrectal și transgastric pentru rezecție de intestin subțire.

O tentativă de reducere a contaminării bacteriene s-a realizat prin instilarea de lichid în pelvis printr-un ac Veress, ceea ce a dus la împingerea anselor de intestin subțire din pelvis (ele vor pluti la suprafața acestei ascite artificiale), ceea ce a ușurat accesul prin sigmoid. Locul de intrare în peritoneu se identifică prin ecografie transrectală, iar închiderea colostomei se face prin microchirurgie endoscopică transanală. Peranal se introduce un tub de ghidaj care va ieși din colon și va asigura un conduct steril pentru endoscop.

Abordul transesofagian

Până recent, esofagul a fost considerat un abord riscant pentru NOTES; motivațiile sunt în mare parte obiective: vasculari-

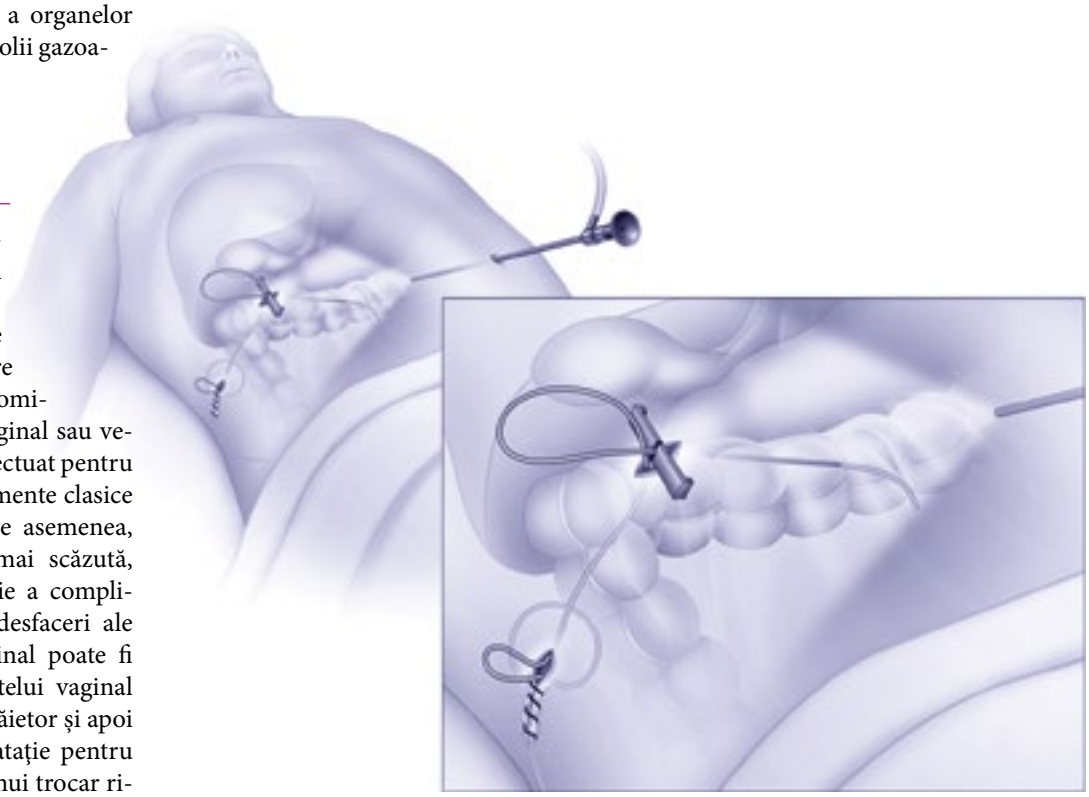

zarie precară comparativ cu alte organe, absenţa seroasei, tehnici dificile de închidere a breşei parietale datorită lumenului îngust, consecinţele dezastruoase ale unei perforaţii esofagiene neînchise complet (mediastinitele). Deşi limitată, experienţa acumulată în ultimul timp pare încurajatoare; s-au efectuat mediastinoscopii şi toracoscopii, biopsii ganglionare şi pulmonare. Accesul în mediastin se poate realiza prin tehnica tunelizării submucosale sau prin acces direct (folosirea unui ac tăietor pentru realizarea esofagostomei după care urmează ieşirea directă în mediastin); în studiile efectuate până acum au supravieţuit toate animalele, iar complicaţiile raportate au fost: pneumotorax, lezări termice ale plămânului.

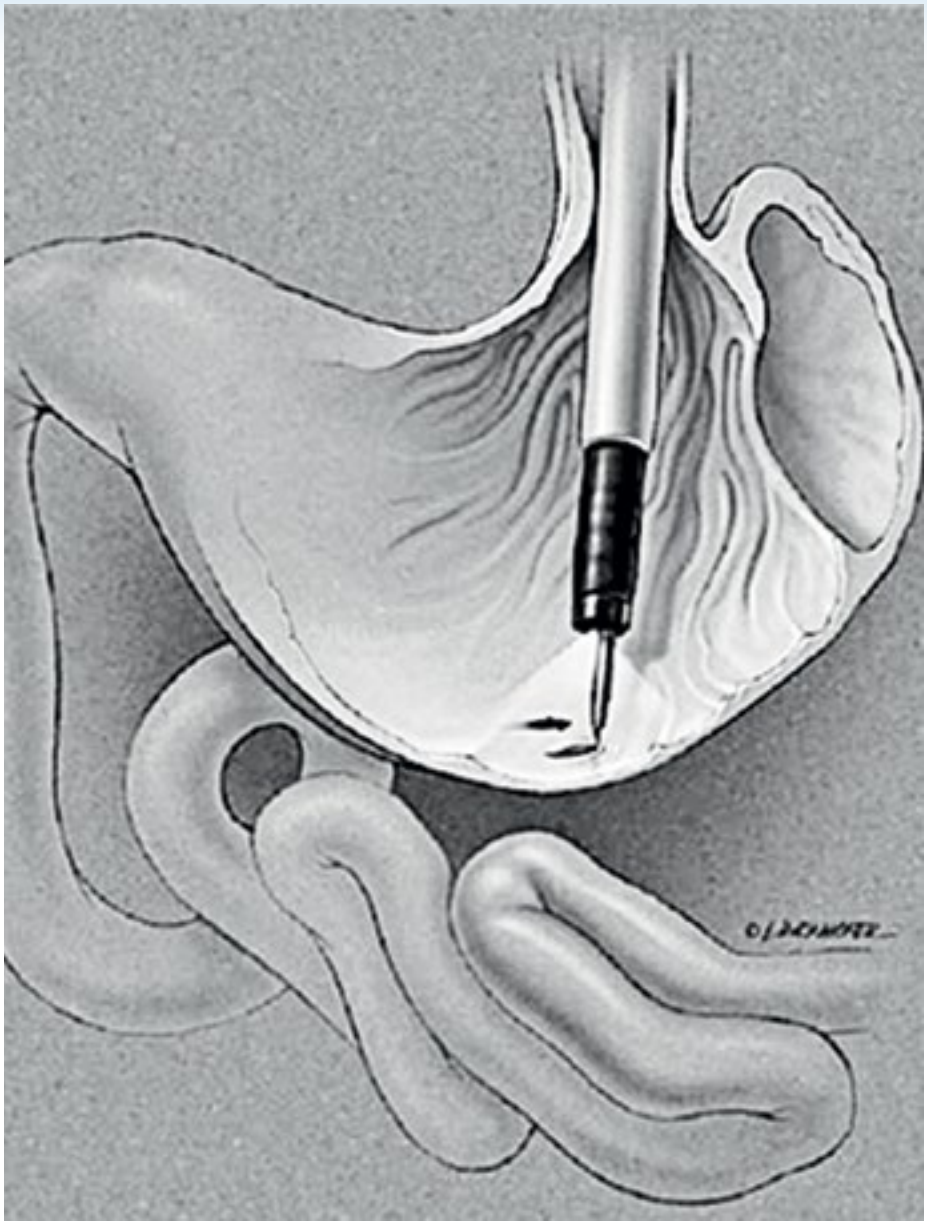

Aplicabilitatea la oameni

După cum reiese din datele de mai sus, tehnicile NOTES au fost în mare parte evaluate pe modele animale. Aplicarea experienţei acumulate în practica clinică curentă a captivat majoritatea investigatorilor şi clinicienilor. La momentul actual, experienţa la oameni este limitată la prezentări de caz sau serii mici de cazuri, cu date care se acumulează progresiv. Există date limitate care să cuantifice beneficiile clinice sau care să stabilească pericolele acestor noi abordări de chirurgie mini-invazivă. În aprilie 2008, Zorron a prezentat experienţa braziliană, raportând 160 de cazuri de proceduri NOTES efectuate la oameni; majoritatea sunt proceduri transgastrice şi transvaginale pentru apendicite, indicaţii ginecologice şi colecistectomii. Experienţa din SUA rămâne limitată, fiind lansată în octombrie 2006, când un grup de investigatori din Ohio a prezentat rolul peritoneoscopiei în stadializarea neoplaziilor pancreatice; la ora actuală, pe lângă cei 20 pacienţi cu neoplazii pancreatice s-au adăugat şi 25 pacienţi cu intervenţii chirurgicale în antecedente şi la care s-a realizat plasarea în siguranţă a trocarelor de laparoscopie. Experienţa cu NOTES terapeutic în SUA a fost prezentată pentru prima dată de Bessler şi colegii în primăvara lui 2007, descriind o colecistectomie transvaginală cu ajutorul ghidării laparoscopice. La acestea s-au adăugat şi eforturile colectivului condus de Swanstrom, care au realizat câteva colecistectomii transgastrice fără complicaţii.

În ciuda numărului tot mai mare de încercări la oameni, nu se pot trage concluzii referitoare la eficacitate, siguranţă şi potenţiale beneficii ale NOTES, fiind necesare studii controlate atente.

Concluzii

NOTES este o tehnică nouă, multidisciplinară aflată în prezent în plin proces de dezvoltare. Datele obţinute în prezent prin experienţa acumulată au reuşit să sublinieze câteva date importante: avantajele şi dezavantajele fiecărei căi de abord precum şi date legate de necesitatea dezvoltării tehnologice concretizate într-un anume tip de instrumentar specific. Pe lângă beneficiile aduse pacientului această tehnică aduce şi avantaje clinicianului. Endoscopiştii vor avea de câştigat cel puţin în 2 direcţii: una este cea a dezvoltării de noi instrumente, din ce în ce mai sofisticate, iar cealaltă va fi abilitatea de a stăpâni tehnici variate de endoscopie terapeutică şi de rezolvare a accidentelor endoscopice (cu certitudine va dispărea teama de a trece, intenţionat sau nu, dincolo de peretele tubului digestiv). Cu o evaluare adecvată, cu o cercetare fundamentală bine documentată, cu protocoale clare, precum şi cu date din ce în ce mai numeroase, NOTES va reprezenta în viitor o alternativă demnă de luat în calcul, atât de către clinicieni, cât şi de către pacienţi. Chiar dacă la momentul actual, nivelul dezvoltării tehnologice şi al datelor de la oameni sunt încă insuficiente, ideea de terapie avansată transluminală se răspândeşte tot mai mult şi mai repede.

Dan Piţigoi, Victor Tomulescu, Oana Stanciulea, Cristian Gheorghe

Complicațiile CBP în colecistectomia laparoscopică

Leziunile produse la nivelul CBP în cursul colecistectomiei laparoscopice, mai frecvente decât pentru colecistectomia clasică) cresc morbiditatea, durata de spitalizare și determină, uneori, sechele grave. Soper clasifică leziunile biliare în:

Leziunile minore: sunt cele în care CBP rămâne intactă

Tipul A - biliragii produse prin deschiderea unui canal biliar aberant din patul vezicular sau deraparea clipului de pe bontul cistic; leziunea este dispusă lateral de nivelul CBP, iar comunicarea dintre parenchimul hepatic și duoden nu este perturbată.

Tipul B - secționarea unui canal biliar accesoriu al lobului drept care este clipat în momentul colecistectomiei sau a unui canal hepatic drept aberant (la 2% dintre pacienți cisticul se varsă în hepaticul drept și, deoarece nu este recunoscut, poate fi secționat).

Tipul C - secționarea unui canal biliar accesoriu al lobului drept, în care extremitatea distală nu este ligaturată și se însoțește de coleperitoneu precoce.

Leziuni majore:

Tipul D - leziunile laterale ale CBP, în care parenchimul hepatic rămâne în continuare în comunicare cu tractul biliar distal și cu duodenul; gravitatea acestora este mai mare decât a leziunilor de tipul A cu care sunt întrucâtva asemănătoare; aceste leziuni trebuie recunoscute intraoperator, impun laparotomia și au un mare risc de stenoză.

Tipul E - interesează circumferința CBP, cu sau fără deficit parietal, determinând absența pasajului bilei în duoden.

După Bismuth, există 5 tipuri de astfel de leziuni: E1 - leziune coledociană circumferențială joasă, la 2 cm sub confluentul cistico-hepatic; E2 - leziune coledociană situată imediat sub confluent; E3 - leziunea canalului hepatic deasupra confluentului; E4 - leziunea celor două canale hepatice; E5 - leziunea canalului hepatic drept în cazul în care cisticul are o vărsare înaltă în acesta, însoțită sau nu de lezarea celuilalt canal hepatic.

Leziunile pot interesa una sau mai multe căi; comunicarea parenchimului hepatic cu porțiunea distală a coledocului și cu duodenul este întreruptă printr-o rezecție accidentală sau prin ablația cu electrocauterul; datorită gravității sale, tipul E de leziune biliară se însoțește de cea mai înaltă rată a morbidității și mortalității.

Circumstanțele de producere a leziunilor biliare în cursul colecistectomiei celioscopice sunt legate, în primul rând, de particularitățile tehnicii laparoscopice. Absența celei de a treia dimensiuni, folosirea excesivă a electrocoagulării, utilizarea sistematică a colecistectomiei retrograde măresc riscul apariției leziunilor CBP.

Factorii de risc ai leziunilor biliare și cauzele directe

Factorii de risc ce predispun la apariția leziunilor biliare:

1. Experiența în chirurgia laparoscopică are o mare importanță.
2. Factorii locali includ inflamațiile acute sau cronice, hemoragiile importante care acoperă câmpul operator, prezența unui țesut adipos bogat în spațiul portal sau orice altă cauză care îngreunează identificarea elementelor anatomice din regiunea subhepatică.
3. Anomalii anatomice ale canalului hepatic drept (leziuni de tip B sau C).
4. Folosirea veziculei biliare pentru a tracționa în sus ficatul aduce în continuitate cisticul și CBP, care vor putea fi astfel confundate.

Cauzele directe care determină lezarea căilor biliare în cursul colecistectomiei laparoscopice sunt legate de identificarea greșită a unei structuri anatomice: când coledocul este confundat cu cisticul (74% cazuri) se produc leziuni de tip D sau E; pot apare situații în care un clip plasat pe CBP este considerat ca fiind plasat pe capătul distal al cisticului, sau un clip despre care se crede că este plasat la capătul proximal al cisticului, el se află în realitate pe CBP sau pe canalul cistic care au fost eronat identificate.

Regula de aur care trebuie respectată pentru evitarea leziunilor iatrogene ale căilor biliare spune că nu se va clipa sau ligatura nici o structură vasculo-biliară decât dacă a fost corect identificată anatomic sau radiologic (colangiografic); în cazul de dubiu, se convertește.

Diagnostic diferențial

Diagnosticul leziunilor biliare iatrogene din cursul colecistectomiilor laparoscopice este dificil. Este important de a realiza un diagnostic diferențial corect între leziunile de tip A și E.

Leziunile de tip A se manifestă, cel mai frecvent, în prima săptămână

ETHICON

PART OF THE Johnson & Johnson FAMILY OF COMPANIES

SOFMEDICA

TECHS2LIFE.com

Linear Cutter 55/75

Changing the Future of Surgical Stapling...

Scan to find out more

2013-11-RO-0018

postoperator, bolnavii prezentând fie dureri abdominale spontane și la palpare, febră produse prin acumularea localizată sau generalizată a bilei în cavitatea abdominală (circa 66% din cazuri), fie o scurgere externă de bilă printr-un tub de dren sau prin plagă; mai rar, pacienții acuză doar o simptomatologie puțin sugestivă (inapetență sau anorexie, alterarea ușoară a stării generale. În leziunile de tip A, icterul este aproape în toate cazurile absent.

Leziunile de tip E se manifestă clinic în cursul primelor 4 săptămâni postoperator, doar 5% fiind constatate după mai multe luni; intraoperator, pot fi recunoscute prin apariția bilei în câmpul operator ca urmare a secționării unei căi biliare sau datorită unei anomalii a tractului biliar, identificată pe colangiografie. Clinic, pacienții prezintă fie icter sclerotegumentar asociat cu dureri abdominale (1/2 cazuri), fie icter la care, ulterior, se asociază un sindrom de tip solar (1/4 cazuri); în situații mai rare, bolnavii se internează pentru febră, dureri abdominale, stare septică sau când constată o scurgere externă de bilă pe tubul de dren sau prin plagă.

Pacienții cu leziuni de tip B, în care se produce stenoza parțială a tractului biliar, pot prezenta, în evoluția la distanță, dureri sau simptome de colangită, mai rar sunt asimptomatici, dar cu prezența atrofiei hepatice.

Leziunile de tip C sau D, dacă nu sunt recunoscute intraoperator printr-o scurgere de bilă, au caracteristici clinice asemănătoare leziunilor de tip A.

Metode de investigare postoperatorie

Metode de investigare postoperatorie pentru depistarea leziunilor biliare:

A. Metode neinvazive

1. Scintigrafia hepatobiliară poate identifica pierderile biliare, dar nu și nivelul de la care provin acestea; este recomandată când există niveluri mici ale bilirubinei serice.
2. Ecografia poate evidenția prezența bilomei sau a canalelor biliare dilatate, dar are dezavantajul că imaginea poate fi perturbată de prezența bulelor de gaz din intestin.
3. Tomografia axială computerizată (CT) decelează prezența bilomei sau dilatarea canalelor biliare și poate fi utilizată concomitent pentru puncția CT ghidată.
4. Fistulografia arată existența unei bilome sau nivelul de la care se produc pierderile de bilă; este de mare utilitate pentru a preciza originea unei fistule externe.

B. Metode invazive

1. Colangiopancreatografia retrogradă endoscopică (ERCP) evidențiază cu precizie nivelul scurgerii biliare sau localizarea obstrucției. Pentru leziunile de tip A și D se poate asocia cu sfincterotomie.
2. Colangiografia transparietohepatică oferă date despre nivelul biliragiei sau al obstrucției și dă relații asupra anatomiei arborelui biliar intrahepatic. Deoarece decomprimă căile biliare, se poate utiliza în tratamentul leziunilor de tip A, D și E (în cele care prezintă stenozări segmentare). Este, de asemenea, un bun reper orientativ pentru conduita operatorie ulterioară a colangitelor, iar intraoperator poate ghida disecția.

Bolnavii cu leziuni traumatice ale CBP se pot prezenta în diferite circumstanțe, tratamentul fiecăruia fiind diferit:

- recunoașterea intraoperatorie a leziunii, situația cea mai favorabilă, care se poate rezolva prin sutură, drenaj Kehr sau anastomoză biliodigestivă;
- recunoașterea leziunii imediat postoperator, bolnavul prezentând fistulă biliară, icter, sepsis, la care diagnosticul se precizează prin ecografie, colangiografie retrogradă endoscopică, colangiografie IRM; tratamentul este foarte dificil;
- recunoașterea leziunii postoperator, după o fază intermediară de sepsis; bolnavul va fi drenat și repararea leziunii se va realiza ulterior;
- recunoașterea tardivă, dificil de diagnosticat, rezolvată prin anastomoză hepaticojejunală tip Hudson-Roussel, ansa aferentă fiind adusă subcutanat și marcată pentru a putea fi abordată, ulterior, radiologic în vederea dilatării datorită stenozelor iterative.

Tratamentul leziunilor biliare

A. Leziunile recunoscute în cursul operației primare sunt cel mai ușor de tratat și au o evoluție mai bună. Este important ca operatorul să fie familiarizat cu repararea leziunilor biliare.

În cursul operației inițiale, cel mai frecvent pot fi recunoscute leziunile de tip C, D sau E, care ar trebui corectate în același timp operator. Gesturile operatorii sunt de foarte mare finețe (disecția canalelor hepatice supra- și subjacent de bifurcație și intraparenchimatos, anastomoza netensionată bilio-jejunală cu unul sau mai multe canale hepatice, deseori îngustate, în transsecțiunile cu pierdere minoră sau fără pierdere de țesut canalicular).

B. Leziunile descoperite postoperator

1. Leziunile de tip A necesită drenarea colecției biliare, iar, dacă biliragia nu este controlată, se efectuează colangiografie retrogradă endoscopică și sfincterotomie endoscopică.
2. Leziunile de tip B sunt, deseori, asimptomatice sau se manifestă după mulți ani de la intervenție prin durere sau semne de colangită. Tratamentul constă în hepatojejunostomie, iar dacă această anastomoză nu se poate practica, se recurge la rezecție hepatică segmentară.
3. Leziunile de tip C necesită drenajul intracanalicular al colecțiilor biliare printr-o anastomoză bilio-digestivă sau ligatura canalului secționat.
4. Leziunile de tip D care nu sunt recunoscute în cursul intervenției inițiale sunt tratate prin sutura canalului biliar pe un tub în T care este exteriorizat la nivelul leziunii (când localizarea și dimensiunea leziunii sunt asemănătoare cu o coledocotomie, iar leziunea este recentă) sau prin contraincizie. Pentru leziunile de dimensiuni foarte mici se poate institui drenajul extern sau se practică sutura izolată pentru închiderea soluției de continuitate.
5. Leziunile de tip E (stenoze secundare plasării clipurilor) pot beneficia uneori de tratament nechirurgical (dilatație cu balon sau plasarea de proteze endoscopic sau percutan transhepatic); dacă acest tratament este ineficient sau dacă există discontinuitate la nivelul căii biliare, se recomandă intervenția chirurgicală.

Pacienții stabili pot fi supuși imediat intervenției chirurgicale. La restul pacienților, dacă drenajul reușește să evacueze colecția biliară, se va aștepta pană la rezolvarea episodului inflamator deoarece cauterizarea și devascularizarea regională prelungesc evoluția acestui proces pe mai multe luni. Intervalul după care se poate tenta reconstrucția definitivă este variabil, în funcție de tipul leziunii și de terenul bolnavului. Repararea leziunilor depistate tardiv se va efectua în centre specializate.

Dr. Raul Petre Ichim,
medic primar chirurgie generală

Metoda de investigare prin videocapsula endoscopică

Videocapsula endoscopică reprezintă o metodă inovativă de investigare a tubului digestiv, completând și înlocuind uneori cu succes procedura neplăcută și dureroasă a endoscopiei digestive clasice.

Conceptul de explorare endoscopică digestivă cu ajutorul videocapsulei este foarte nou în termeni medicali, realizarea sa fiind concomitentă cu debutul secolului XXI.

În funcție de porțiunea tubului digestiv investigată, videocapsula poate fi pentru: intestin subțire, colon sau esofag.

această videocapsulă, se numără: hemoragiile digestive oculte sau obscure (sângerări microscopice digestive identificabile prin metode de laborator sau evidente in fecale, dar fara cauza identificata prin colonoscopie clasica), bolile inflamatorii cronice intestinale, tumorile digestive, patologia vasculară.

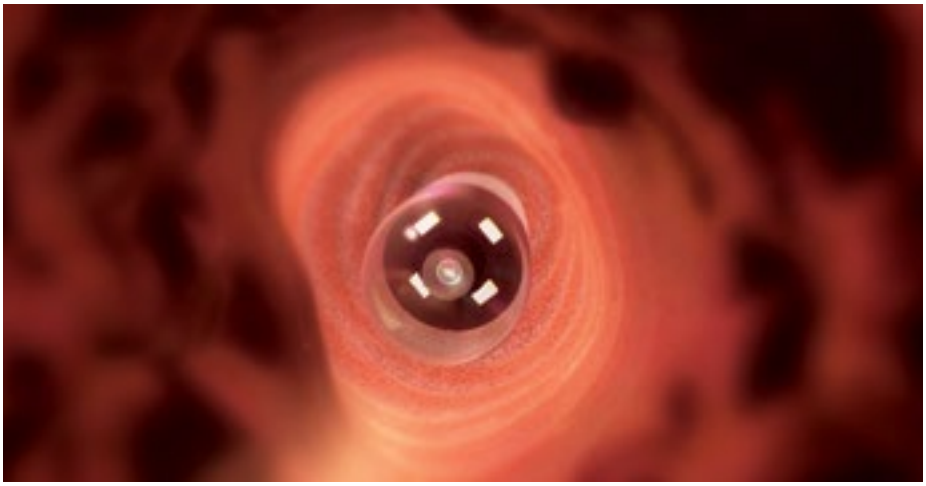

Videocapsula pentru intestin subțire

Principalul avantaj al acestei videocapsule constă in faptul că permite, așa cum indică și numele, investigarea intestinului subțire, porțiune a tubului digestiv inaccesibilă metodelor clasice.

De mărimea unui antibiotic (cașete), videocapsula pentru intestin subțire este prevăzută cu o cameră foto alimentată de o baterie cu o durată de viață limitată – 8 ore. Odată înghițită, aceasta preia imagini cu o anumită ritmicitate (2 imagini/secundă) și le transmite unui sistem de înregistrare atașat corpului persoanei investigate.

Printre patologiile cărora se adresează

Videocapsula pentru colon

Spre deosebire de videocapsula pentru intestin subțire, cea pentru colon este prevăzută cu 2 camere ce preiau 4 imagini pe secundă, dar și cu o durată mai mare de viață a bateriei, de circa 10 ore. Întrucât segmentul vizat este situat distal în tubul digestiv, capsula a fost astfel reglată încât să preia imagini în primele 3 minute după ingerare, pentru ca ulterior să se reactiveze la 1 oră și 45 minute de la ingestie.

Videocapsula de colon este indicată și în cazul rectocolitei ulcero-hemoragice, al bolii diverticulare a colonului sau al leziunilor rectale (boală hemoroidală, leziuni tumorale, ulcer rectal).

Videocapsula pentru esofag

Aceasta videocapsulă este indicată pentru investigarea pacienților cu patologie esofagiană non stenozantă: esofagite, varice esofagiene, metaplazie mucoasa și esofag Barett. Ea necesită un protocol special de deglutiție, în poziție culcat, astfel încât timpul de tranzit prin esofag să fie prelungit suficient. Videocapsula prezintă, de asemenea, 2 camere care investighează atât în amonte, cât și în aval.

Procedura de explorare endoscopică cu videocapsulă, si vorbim în special de cea de colon, prezintă anumite avantaje, printre care: faptul că nu presupune disconfortul examinării colonoscopice, nu necesită anestezie, eliminând riscurile suplimentare, calitatea și rezoluția imaginilor precum și posibilitatea de a oferi informații cu privire la dimensiunile leziunilor.

Contraindicațiile metodei se referă la: stenoze, ocluzii și fistule intestinale, ca leziuni ce pot reținea capsula, prezența unui pacemaker/cardioverter sau a altui dispozitiv electromagnetic implantabil, tulburări ale deglutiției întâlnite în patologia neurologică (accidente vasculare, encefalopatii, paralizii progresive). În cazul tulburărilor de deglutiție, există dispozitive ce permit inserarea videocapsulei direct în intestinul subțire, prin intermediul endoscopului flexibil.

Sarcina nu este o contraindicație în sine, dar posibilele efecte nedorite nu au fost studiate și ca atare se recomandă abținerea de la această investigație.

Capsula de intestin subțire nu este recomandată copiilor sub 8 ani datorită anatomiei tubului digestiv la această vârstă, iar cea de colon nu se recomandă adolescenților sub 18 ani deoarece necesită complianța pacientului.

De retinut este faptul că un consult medical de specialitate este obligatoriu înainte de programarea pentru această investigatie.

Dr. Marian Zota, *Medic specialist gastroenterolog*
Competențe: Ecografie generală
și Endoscopie digestivă

Unități medicale Chirurgie Endoscopică

SPITALUL CLINIC DE URGENTA MILITAR CENTRAL DR. CAROL DAVILA

Str. Mircea Vulcănescu nr. 88, sector 1, București, cod poștal: 010825
Telefon: 021 310 30 51 – 60
Fax: 021 319 30 30
secretariat@scumc.ro

Servicii medicale:

Chirurgie I

- apendicectomie laparoscopica
- chirurgia cailor biliare, folosind laparoscopia, explorarea radiologica, video-endoscopia si ecografia
- chirugia chistului hidatic pulmonar si hepatic
- chirurgia endocrina, tiroidectomii totale si subtotale, suprarenalectomia (laparoscopic si clasic)
- chirurgia ficatului pentru tumori beligne, maligne, primare si secundare (hepatectomii)
- chirurgia timusului (tratamentul miasteniei gravis-timectomia pe cale toracoscopica)
- chirurgie reparatorie a peretelui abdominal, pentru defecte herniale si eventratii, protezare cu plase si prin abord laparoscopic - colangiografie retrograda endoscopica, sfincterectomie - colecistectomie laparoscopica
- cura laparoscopica a herniilor hiatale, a refluxului gastro-esofagian, a achalaziei
- cura laparoscopica a patologiei utero-anexiale
- endoscopie eso-gastro-duodenala si colo-rectala diagnostica si terapeutica
- laparoscopii si toracoscopii exploratorii si biopsice
- operatii complexe pentru neoplasme genitale (col, corp uterin, ovar, san)
- operatii complexe prntru toate neoplasmele digestive (esofag, stomac, intestin subtire, colon, rect)
- operatii complexe pentru toate neoplasmele retroperitoneale (inclusiv suprarenala)
- pancreatectomii partiale si totale pentru cancer sau pancreatita cronica
- toate tipurile de hepatectomii majore pe cale clasica si rezectii hepatice laparoscopice
- tratament in sistemul One day surgery
- tratament noninvaziv al litiazei coledociene

Chirurgie II:

- apendicectomie laparoscopica
- chirurgia cailor biliare, folosind laparoscopia, explorarea radiologica, video-endoscopia si ecografia
- chirurgia endocrina, tiroidectomii totale si subtotale, suprarenalectomia (laparoscopic si clasic)
- chirurgia laparoscopica colorectala
- chirurgie reparatorie a peretelui abdominal, pentru defecte herniale si eventratii, protezare cu plase si prin abord laparoscopic
- colangiografie retrograda endoscopica, sfincterectomie oddiana
- colecistectomie laparoscopica
- cura laparoscopica a patologiei utero-anexiale
- endoscopie eso-gastro-duodenala si acolo-rectala diagnostica si terapeutica
- gastrectomii pentru ulcer gastro-duodenal
- laparoscopii si toracoscopii exploratorii si biopsice
- splenectomia laparoscopica
- toate tipurile de hepatectomii majore pe cale clasica si rezectii hepatice laparoscopice
- tratament in sistemul „One day surgery"
- tratament noninvaziv al litiazei coledociene

O.R.L.:

- abordarea endoscopica a laringitelor cronice si tumorilor benigne laringiene
- chirurgie functionala nazala endoscopica si LASER CO2, diode, Nd Yag
- chirurgie LASER si protetica
- diagnostic cu posibilitati complexe de diagnostic video-endoscopic, chirurgie clasica, video-chirurgie endoscopica-nazala, faringiana, laringiana, esofagiana, traheala
- investigatii endoscopice esotraheale si chirurgie laringiana prin microlaringoscopie suspendata
- toate procedeele chirurgicale pentru suplearea disfunctiei tubare, pentru tratamentul otitei seroase si otitei adezive, implant cohlear

Gastroenterologie:

- biopsii endoscopice
- coledoco-wirsungoscopie endoscopica
- diagnosticul precoce si stadializarea cancerului digestiv si a tumorilor hepato-bilio-pancreatice
- diagnosticul si monitorizarea terapeutica a hepatitelor cronice virale
- dilatarea si protezarea stenozelor esofagiene
- ecoendoscopie bidimensionala cu ecografie Doppler
- endoscopie digestiva superioara si inferioara
- endoscopie eso-gastro-duodenala
- endoscopie recto-colonica
- ERCP diagnostica si terapeutica
- extractie de corpi straini
- hemostaza endoscopica in HDS
- linie de garda permanenta
- litoextractie
- litotritie endoscopica (mecanica si hidraulica)
- papilotomie endoscopica
- polipecomie endoscopica
- protezare endoscopica de cale biliara si pancreatica
- punctii endoscopice (hepatice, pancreatice) ecoghidate

INSTITUTUL CLINIC FUNDENI

Sos. Fundeni nr. 258, sector 2.
Telefon: 021-275.07.00 / 021-275.05.00
Fax: 021-318.04.44
http://www.icfundeni.ro

Sectia Clinica Chirurgie Generala I si II

INSTITUTUL CLINIC FUNDENI

SPITALUL PONDERAS

Str. Răcari nr. 6A, sector 3, București
office@ponderas.ro
Call-Center: 021-9886

Echipa medicală Ponderas oferă soluţii medico-chirurgicale moderne pentru tratarea unei game largi de patologii. Datorită expertizei echipei noastre și dotărilor tehnologice avangardiste, putem oferi pacientului tratament chirurgical eficient, cu recuperare post-operatorie rapidă.

În clinica noastră, 95% dintre intervenţiile chirurgicale se desfăşoară pe cale laparoscopică, datorită beneficiilor pe care această tehnică modernă le aduce pacientului. Aceste operaţii necesită însă medici bine instruiţi, iar spitalul Ponderas are în componenţa sa medici cu cea mai mare experienţă în chirurgia laparoscopică, cu peste 15.000 de pacienţi operaţi cu succes.

În Ponderas tratăm laparoscopic afecţiuni multiple precum defectele parietale (hernii sau eventraţii), afecţiuni ginecologice (chisturi ovariene, endometrioză, fibromatoză uterină), afecţiuni ale tubului digestiv, atât benigne cât și maligne (cancer colo-rectal pe cale laparoscopică).

Beneficiile chirurgiei laparoscopice sunt atât medicale, cât și psihice și estetice: reducerea durerilor postoperatorii, vindecare rapidă, reducerea perioadei de convalescenţă, reintegrarea rapidă socio-profesională și vindecarea aproape fără cicatrici.

SPITALUL UNIVERSITAR DE URGENTA BUCURESTI

SPITALUL UNIVERSITAR DE URGENTA BUCURESTI

Splaiul Independentei Nr.169 Sector 5, Bucuresti
Telefon: 021.318.05.19 - 29, 021.318.05.23, 021.318.05.45

Servicii medicale:

Chirugie laparoscopica;
- laparoscopii exploratorii
- apendicectomie laporoscopica
- hernii și eventraţii, protezare cu plase prin abord laparoscopic
- colecistectomie laparoscopică
- cura laparoscopică a herniilor hiatale, a refluxului gastro- esofagian, a achalaziei.
- abordul laparoscopic in afectiuni genitale – tumori ovariene, uterine

Endoscopie digestiva superioara si inferioara precum si interventii de chirurgie endoscopica.

SPITALUL CLINIC DR. IOAN CANTACUZINO

Str. Ioan Movila nr. 5
Localitate: Sectorul 2, Bucuresti
Telefon: 0212107100
Fax: 021.210.64.35
cantacuzino@spitalul-cantacuzino.ro
www.spitalul-cantacuzino.ro

Servicii medicale:

- chirurgia tubului digestiv deschisa si

SPITALUL CLINIC DR. IOAN CANTACUZINO

laparoscopica;
- chirurgia cailor biliare extrahepatice deschisa si laparoscopica;
- chirurgia hepatica si pancreatica;
- chirurgia spatiului retroperitoneal;
- chirurgia timusului, tiroidei si glandei suprarenale;
- chirurgia oncologica vizand glanda mamara, tubul digestiv, organele genitale, retroperitoneale ; chirurgia tubului digestiv deschisa si laparoscopica ;
- chirurgia varicelor membrelor pelvine;
- interventii pe cale endoscopica asupra cbp

SPITALUL CLINIC DE URGENTA FLOREASCA

Calea Floreasca nr. 8, sector 1, Bucuresti, cod 014461
Telefon: (021) 599.23.00; (021) 599.23.08
Telefon urgenta: 962
Fax: (021) 599.22.57
spital@urgentafloreasca.ro

Servicii medicale:

Chirurgia parietala abdominala:
- hernii și eventraţii, protezare cu plase și prin abord laparoscopic

Chirurgie digestiva:
- cura laparoscopică a herniilor hiatale, a refluxului gastro-esofagian, a achalaziei;
- chirurgia esofagului: esofagoplastii, esofagectomii
- apendicectomie laparoscopică si
- ecografie intraoperatorie, inclusiv laparoscopie

Chirurgia ginecologica:
- cura laparoscopică a patologiei utero-anexiale

Chirurgia endocrina:
- tiroidectomii totale și subtotale, suprarenalectomia (laparoscopic și clasic)

Chirurgia laparoscopica:
- laparoscopii exploratorii (+ biopsii)
- apendicectomie laporoscopica
- suprarenalectomia laporoscopica
- chirurgia laparoscopică colo-rectală
- hernii și eventraţii, protezare cu plase prin abord laparoscopic
- colecistectomie laparoscopică
- cura laparoscopică a herniilor hiatale, a refluxului gastro-esofagian, a achalaziei
- cura laparoscopică a patologiei utero-anexiale
- ecografie intraoperatorie, inclusiv laparoscopie
- splenectomie laparoscopică

Chirurgia robotica:
- apendicectomie robotica
- chirurgia colo-rectala robotica
- suprarenalectomia robotica
- hernii și eventraţii, protezare cu plase - cura robotica
- colecistectomie robotica
- cura robotica a herniilor hiatale, a refluxului gastro-esofagian, a achalaziei
- cura robotica a patologiei utero-anexiale
- splenectomie robotica
- prostatectomie radicala robotica

Neurochirurgie:
- abord microchirurgical asistat endoscopic al tumorilor cerebrale
- abord microchirurgical al anevrismelor si malformatiilor arterio-venoase intracraniene combinat cu asistare endoscopica
- abord microchirurgical sau asistat endoscopic al herniilor de disc cervicale si toracale

SPITALUL CLINIC COLŢEA

Bd. I. C. Bratianu nr. 1; sector 3, Bucuresti
Telefon: 021-3142744, (centrala)
Fax: 021.311.01.53

SPITALUL CLINIC COLŢEA

coltea@coltea.rdsnet.ro
www.coltea.ro

Servicii medicale:

ORL:

- endoscopie cu tub rigid si fibroendoscopie esofagiana si traheo-bronsica in scop diagnostic si extractia corpilor straini esofagieni si traheo-bronsici
- sinusoscopii si chirurgie endoscopica rinosinusala
- microchirurgie laringiana (noduli vocali, polipi, papilomatoza, laringite mixomatoase, chist coarda vocala, cordectomie endoscopica, cordopexie endoscopica)

Chirurgie:

- chirurgie laparoscopica si endoscopica
- cistoscopii, rectoscopii
- colangiografie endoscopica retrograda
- coledocoscopii
- ecografii
- esogastroduodenoscopii
- rectocolonoscopie

SPITALUL CLINIC FILANTROPIA

Blv. Ion Mihalache nr. 11, Sector 1, Bucuresti
office@spitalulfilantropia.ro
Tel. +4021 318 89 30
Telefon/Fax +4021 318 89 37

Servicii medicale:

Chirurgie minim invaziva (laparoscopie):

- diagnosticul si tratamentul sarcinii extrauterine
- diagnosticul si tratamentul infertilitatii
- diagnosticul si tratamentul bolii inflamatorii pelvine
- diagnosticul si tratamentul sindromului dureros pelvin cronic
- sterilizarea tubara
- chirurgia patologiei tubo-ovariene benigne
- ovarectomie in cazuri selectionate de cancer mamar

SPITALUL CLINIC DE URGENTA Sf. IOAN

Sos. Vitan Barzesti nr. 13; sectorul 4
Tel: 0213345075, 0213345190, 0213321515
Fax /secretariat: 021.334.59.70

Servicii medicale:

Chirurgie:

- chirurgie laparoscopica: colecistectomie, abord combinat laparoendoscopic al litiazei de CBP, cura chistului hidatic, abord al jonctiunii esogastrice (BRGE, acalazie);
- chirurgia ulcerului duodenal complicat (vagotomii supraselective, sutura perforatiei);
- chirurgie colorectala, splenectomie, suprarenalectomie, apendicectomie, anexectomie, histerectomie, simpatectomie toracica si lombara, evidare ganglionara pelvina, laparoscopie exploratorie si bioptica, cura varicocelului, a testiculului ectopic si a herniei inghinofemurale;
- chirurgie endocrina : chirurgia tiroidei si paratiroidelor, pentru leziuni benigne si maligne prin abord cervical si cervicomediastinal, chirurgia suprarenalelor pentru leziuni benigne si maligne, abord clasic si laparoscopic;
- chirurgie hepatobiliara : interventii pentru chist hidatic (clasic si laparoscopic) interventii si reinterventii pe caile biliare (clasic, laparoscopic si endoscopic) pancreatectomii partiale si totale pentru cancer sau pancreatita cronica;
- chirurgie digestiva: operatii complexe pentru toate tipurile de leziuni benigne si maligne;
- chirurgie ginecologica: operatii complexe pentru leziuni benigne si maligne ale organelor genitale interne si glandei mamare;
- chirurgie defectelor parietale: hernii, eventratii, evisceratii (clasic si laparoscopic);
- chirurgia obezitatii: operatii laparoscopice (gastric banding si minigastric bypass) si endoscopice (balon intragastric);
- chirurgie de urgenta: in patologia abdominala si toracica (abord classic, laparoscopic si endoscopic);
- chirurgie toracica : operatii complexe pentru leziuni pleuropulmonare si mediastinale benigne si maligne;

SPITALUL CLINIC DE URGENTA GRIGORE ALEXANFRESCU

Bd. Iancu de Hunedoara nr. 30-32, sect 1;
Centrală telefonică: 021-316.93.66
office@spitaluldecopii.ro
Direcţia spitalului:
Tel.: 021-316.93.72
Fax: 021-312.79.38

Servicii medicale:

Chirurgie Pediatrică 1

Secţia are o capacitate de 72 de paturi. Blocul operator este alcătuit din 4 săli de operaţie modern utilate, o sală de endoscopie digestivă, trei săli pentru chirurgie curentă și o sală pentru chirurgie de urgenţă. Dotarea secţiei de Chirurgie Pediatrică 1 cuprinde: un aparat Rx portabil, o linie endoscopică digestivă Olympus (videoendoscop pentru nou-născut și copil mare, videocolonoscop pediatric), aparatură pentru endoscopie intervenţională (electrocauter, APC, Argon Plasma Coagulation), linie uretrocistoscopie diagnostică și intervenţională Olympus.

Chirurgie Pediatrică 2:

Secţia are o capacitate de 39 de paturi, un bloc operator cu 2 săli cu dotări complexe, incluzând: o linie de endourologie Olympus (inclusiv pentru nou-născuţi) și echipament Olympus pentru intervenţii chirurgicale laparoscopice. De asemenea, secţia de Chirurgie Pediatrică 2 beneficiază de un serviciu de radiologie complet, independent.

SPITALUL UNIVERSITAR C.F.R WITING

Calea Plevnei nr. 142; sectorul 6;
Tel: 021-3129530, 021-3129531, 021-3176280, 021-3170068
Fax: 021-317.60.17

Servicii medicale:

Chirurgie generala:

- apendicectomie laparoscopica
- chirurgia cailor biliare, folosind laparoscopia
- chirurgia tubului digestiv, esofagoplastii, rezectii gastrice, intestinale, colonice si rectale, inclusiv
- chirurgia varicelor
- chirurgia venoasa
- chirurgie reparatorie a peretelui abdominal, pentru defecte herniale si eventratii, protezare cu plase si prin abord laparoscopic
- colecistectomie laparoscopica
- cura eventratiilor
- cura herniilor
- cura laparoscopica a herniilor hiatale, a refluxului gastro-esofagian, a achalaziei
- cura laparoscopica a patologiei utero-anexiale
- endoscopie eso-gastro-duodenala si colo-rectala diagnostica si terapeutica
- gastrectomii pentru ulcer gastro-duodenal
- hepatectomii pentru tumori benigne si maligne hepatice
- histerectomii
- interventii celioscopice
- interventii oncologice
- interventii pentru chist hidatic hepatic
- interventii si reinterventii pe cai biliare, cu toata gama de procedee reconstructive, in bolile pancreasului
- laparoscopii diagnostice si biopsice
- mastectomii
- operatii complexe pentru neoplasme genitale
- operatii complexe pentru toate neoplasmele digestive
- operatii complexe pentru toate neoplasmele retroperitoneale (inclusiv suprarenala)
- pancreatectomii partiale si totale pentru cancer sau pancreatita cronica
- rezectii hepatice laparoscopice
- supraspecializare in chirurgia hepatica
- toate tipurile de hepatectomii ma-

15 ANI
Editura Fin Watch
de presă medicală!
Supliment Alergologie
2013 MEDICAL
Supliment ATI 2013
MEDICAL
Supliment Ginecologie
2013 MEDICAL
Medicină de laborator
2013 MEDICAL
MEDICINĂ DE FAMILIE
2013 MEDICAL
Medicină Internă
2013 MEDICAL
Supliment Chirurgie
2013 MEDICAL
Supliment Pediatrie
2013 MEDICAL
Supliment Urologie
2013 MEDICAL
2013 MEDICAL
Wellness,
Spa & Fitness

jore pe cale clasica si rezectii hepatice laparoscopice
- tratament in sistemul One day surgery
- tratament noninvaziv al litiazei coledociene

CLINICA ACADEMICA MEDICAL

Bd. Aviatorilor nr.67 / Str. Pitar Mos, nr. 18-20
Tel: 021-2021202

Servicii medicale:

Chirurgie generală
- Consultatie Flebologie (include ecografie Doppler)
- Colonoscopie (endoscopie digestivă inferioară)
- Cromoendoscopie
- Mici intervenţii chirurgie generală
- Punctie-biopsie ghidata CT

Lista servicii medicale:
- Chirurgie laparoscopică
- Chirurgie vasculară periferică
- Endoscopie digestivă inferioară
- Endoscopie digestivă superioară

RIA CLINIC

Strada Mendeleev, nr. 7-15, sector 1 (Piata Amzei)
Tel: 0372779999

Servicii medicale:

Chirurgie generală:
- Chirurgia herniilor, clasic si laparoscopic
- Chirurgia laparoscopica a colecistului

Lista servicii medicale:
- Biopsii excizionale și incizionale
- Chirurgie a peretelui abdominal
- Chirurgie laparoscopică
- Chirurgie piele și părti moi
- Chirurgie vasculară periferică
- Diagnostic afecţiuni chirurgicale
- Intervenţii de mică chirurgie

CLINICA MUNPOSAN

Strada Witing nr. 10 - 12, sector 1
Tel. programari: 021-316.20.49 / 316.20.50
www.munposan.ro

Servicii medicale:

Chirurgie generală
- Histerectomii
- Interventii chirurgicale laparoscopice
- Chistectomii
- Colpoperineorafii

Lista servicii medicale
- Chirurgie a peretelui abdominal
- Chirurgie a splinei și hipertensiunii portale
- Chirurgie gastrică
- Chirurgie hepato-bilio-pancreatică
- Chirurgie laparoscopică
- Chirurgie oncologică
- Endoscopie digestivă inferioară
- Endoscopie digestivă superioară

SPITALUL EUROCLINIC

Adresă: Calea Floresca nr. 14a, sector 1
Tel: 021-9268
office@reginamaria.ro

Servicii medicale:

Chirurgie generală
Chirurgie laparoscopică
Afecţiuni tratate: întreaga gama de intervenţii chirurgicale laparoscopice:
- colecistectomie
- apendicectomie
- cura defectelor parietale abdominale: hernie inghinală, ombilicală, incizională și eventraţii
- chirurgia colorectală
- chirurgia laparoscopică a joncţiunii eso-gastrice: achalazie, hernie gastrică transhiatală
- histerectomie
- splenectomie
- suprarenalectomie

Intervenţii moderne:
- Chirurgie prin incizie unică prin ombilic
- Procedura pentru prolaps și hemoroizi
- Cura herniilor prin procedeu extraperitoneal

Chirurgie Toracică:
- tratamentul chirurgical minim-invaziv al hiperhidrozei

Chirurgie Urologică
- Departamentul de Urologie al Spitalului Euroclinic abordează întreaga patologie urologică, beneficiind de o dotare tehnică completă și de ultimă oră. În gama intervenţiilor chirurgicale practicate, un loc important îl ocupă chirurgia endoscopică, ce permite rezolvarea patologiei litiazice, tumorale dar și a altor boli fără a mai fi nevoie de incizii și deschiderea pacientului.

ARCE 2013

Organizatori

Al VII-lea Congres Național al Asociației Române pentru Chirurgie Endoscopică

Al V-lea Simpozion Național de Chirurgie Bariatrică și Metabolică

"Setting up Standards in Minimally Invasive Surgery. Better Results for our Patients"

21-23 noiembrie 2013

World Trade Center, București

Management Congres:

RALCOM.

Ralcom Exhibitions srl
Str. Răspântiilor 20A, 020549 București - 2, România
Tel.: +40 21 210 58 14, 212 27 02, 210 65 40.
Fax.: +40 21 212 27 02

www.arcecongres.ro

FRANKENMAN
International Limited

INFORMED DESIGN.
SCRUPULOUSLY APPLIED.
METICULOUSLY PRODUCED.

KIT COLORECTAL

Prin design-ul produselor, acest KIT permite efectuarea de rezecţii rectale LOW şi ULTRA-LOW în condiţii de siguranţă.



Este oferită GRATUIT împreună cu KIT-ul.

KIT HEMOROIZI* & PROLAPS

KIT-uri pentru cura chirurgicală a hemoroizilor de grad III şi IV şi hemoroidopexie

* disponibil cu diametrele de 32 şi 34 mm

Singurul KIT disponibil pe piaţa românească pentru cura chirurgicală a prolapsului rectal

High Volume

GAMA DE INSTRUMENTE DE SUTURĂ MECANICĂ

Staplere circulare curbe

Staplere circulare scurte, drepte

Staplere circulare hemoroizi

TransCut

Staplere liniare

Cutter-e liniare

Pensă Purse String

FRANKENMAN
produce toată gama de dispozitive de sutură mecanică folosite în chirurgia generală şi toracică

MAS | MEDICA ADVANCED SOLUTIONS
Partnership for Life
Distribuitor Exclusiv în România

Strada Ing. Giulini nr. 5, ap. 1, sector 6, Bucureşti
Tel/Fax: +40 722 370 165; +40 311 054 287; info@m-as.ro